Jerome BERARD

Interne des Hopitaux de Lyon

24

A PROPOS DE HUIT CAS D'HYPERTORSION TIBIALE EXTERNE ASSOCIEE A UN GENU VARUM

Travail de la Clinique de Chirurgie Orthopedique et Traumatologique de la Faculte de Medecine de Lyon

Professeur Albert TRILLAT

LYON 1976

Jérôme GERARD

Interne des Hôpitaux de Lyon

THESE N°[illegible]

A PROPOS DE HUIT CAS D'HYPERTORSION TIBIALE EXTERNE ASSOCIEE A UN GENU VARUM

Soutenue publiquement le 4 février 1974

Travail de la Clinique de Chirurgie Orthopédique et Traumatologique de la Faculté de Médecine de Lyon

Professeur Albert TRILLAT

LYON 1974

Jerome BERARD

Interne des Hopitaux de Lyon

THESE n° 24

A PROPOS DE HUIT CAS D'HYPERTORSION TIBIALE EXTERNE ASSOCIEE A UN GENU VARUM

SOUTENUE PUBLIQUEMENT le 6 FEVRIER 1976

Travail de la Clinique de Chirurgie Orthopedique et Traumatologique de la Faculte de Medecine de Lyon

Professeur Albert TRILLAT

LYON 1976

UNIV.
LEIDEN
BIBL.

UNIVERSITE CLAUDE-BERNARD

- Président de l'Université : Professeur J. BOIDIN
- Premier Vice-Président : Professeur R. TOURAINE

Secrétaire Général : M. RAMBAUD J.

UNITES D'ENSEIGNEMENT ET DE RECHERCHE DE MEDECINE :

- ALEXIS-CARREL - Directeur : Professeur GIROD C.
- GRANGE-BLANCHE - Directeur : Professeur GERMAIN D.
- LYON-NORD - Directeur : Professeur GARIN J.F.
- SUD-OUEST - Directeur : Professeur ROBERT J.M.

BIOLOGIE HUMAINE - Directeur : Professeur CEYBA J.C.

TECHNIQUES DE READAPTATION - Directeur : M. MORGON A., (Maître de Conférences)

SCIENCES PHARMACEUTIQUES - Directeur : Professeur CARRAZ M.

SCIENCES ODONTOLOGIQUES - Directeur : Docteur VINCENT R.

INSTITUT REGIONAL D'EDUCATION PHYSIQUE ET SPORTIVE - Directeur : M. MILLON A.

MATHEMATIQUES - Directeur : Professeur MAURY G.

PHYSIQUE - Directeur : Professeur UZAN R.

CHIMIE ET BIOCHIMIE - Directeur : Professeur HUET J.

SCIENCES DE LA NATURE - Directeur : Professeur BRUN J.

BIODYNAMIQUE ET PSYCHOPEDAGOGIE - Directeur : M. FONTANGE R., (Maître de Conférence Agrégé)

INSTITUT UNIVERSITAIRE DE TECHNOLOGIE N° 1 - Directeur : Professeur POUYET B.

INSTITUT UNIVERSITAIRE DE TECHNOLOGIE N° 2 - Directeur : Professeur GALLET, Directe ENSAM

OBSERVATOIRE - Directeur : Professeur BIGAY J.H.

PHYSIQUE NUCLEAIRE - Directeur : Professeur SARAZIN A.

U.E.R. DE MECANIQUE - Directeur : Professeur MATHIEU J.

RESPONSABLES D'ENSEIGNEMENT

de l'U.E.R. ALEXIS CARREL

1er cycle

Anatomie : M. le Professeur BOUCHET Alain

Biologie : M. le Professeur GIROD Christian

Chimie-Biochimie : M. le Professeut COLOBERT Louis

M. NOFRE Claude, Maître de Conférences Agrégé

Histologie-Embryologie-Cytogénétique : M. le Professeur GIROD Christian

Mathématiques et Statistiques : M. le Professeur SITE Jean

Physiologie : M. PELLET Michel, Maître de Conférences Agrégé

M. SCHMITT Michel, Maître de Conférences Agrégé

Physique-Biophysique : M. le Professeur BERGER Michel

Psychologie Médicale : M. le Professeur GUYOTAT Jean

Sciences Sociales et Economie Médicale : M. le Professeur ROCHE Louis

2ème cycle

Anatomie Pathologique : M. le Professeur TOMMASI Michel

M. LOIRE Robert, Maître de Conférences Agrégé

Bactériologie : M. le Professeur FLEURETTE Jean

Cardiologie : M. le Professeur FROMENT Roger

M. le Professeur GONIN André

Chirurgie Cardiaque : M. le Professeur MARET Gilbert

Chirurgie Digestive : M. le Professeur FRANCILLON Jacques

Chirurgie Générale : M. le Professeur LIARAS Henri

M. le Professeur DESCOTES Jacques

Chirurgie Infantile : M. DAUDET Maurice, Maître de Conférences Agrégé

Chirurgie osseuse et orthopédique : M. le Professeur de MOURGUES Georges

M. COMTET Jacques, Maître de Conférences Agrégé

Dermatologie : M. le Docteur PUEROT

Endocrinologie : M. le Docteur BERTHEZENE François

Gastro-Entérologie : M. le Professeur BEL André

Génétique Générale : M. HERMIER Michel, Maître de Conférences Agrégé

Gynécologie : M. le Professeur ROCHET Yves

Hémobiologie : M. le Professeur MOREL Pierre

Hygiène : M. le Docteur MONIER Jean-Claude, Maître de Conférences Agrégé

Maladies Infectieuses : M; GIROUD Maurice, Professeur Agrégé du Val de Grâce

Maladies du Sang : M. le Professeur REVOL Louis

Médecine Expérimentale : M. le Professeur MORNEX René

Médecine Légale : M. le Professeur ROCHE Louis

Médecine du Travail : M. le Professeur BOURRET Jacques

Néphrologie : M. le Professeur FRANCOIS Bernard

Neuro-Chirurgie : M. le Professeur MANSUY Louis

M. FISCHER Georges, Maître de Conférences Agrégé

Neurologie : M. le Professeur DEVIC Michel

M. AIMARD Gilbert, Maître de Conférences Agrégé

Obstétrique : M. GARMIER René, Agrégé

Ophtalmologie : M. PAUPERT-RAVAULT Maurice, Maître de Conférences Agrégé

Oto-Rhino-Laryngologie : M. le Professeur MARTIN Henri

Parasitologie : Mle le Docteur BATTESTI

Pédiatrie : M. le Professeur FRANCOIS René

Pharmacologie M. EVREUX Jean-Claude, Maître de Conférences Agrégé

Pneumo-Phtisiologie : M. le Professeur TOURAINE Roger

Psychologie : M. le Professeur GUYOTAT Jean

Radiologie : M. BUFFARD Pierre, Maître de Conférences Agrégé

M. CHOLLAT Louis, Maître de Conférences Agrégé

Rhumatologie : M. MEUNIER Pierre, Maître de Conférences Agrégé

Séméiologie Chirurgicale : M. VIGNAL Jacques, Maître de Conférence Agrégé

Séméiologie Médicale : M. le Professeur VIALA Jean-Jacques

Stomatologie : M. le Professeur DUMAS Pierre

Urgence-Réanimation : M. le Professeur DELEUZE Raymond

Mme ESTANOVE Suzanne, Maître de Conférences Agrégé

Urologie : M. le Docteur WOLFF

A NOTRE MAITRE ET PRESIDENT DE THESE
Monsieur le Professeur Albert TRILLAT

Il est difficile de n'avoir que quelques mots pour lui témoigner notre reconnaissance de l'aide affectueuse et de la confiance qu'il nous accorde depuis longtemps.
Ses qualités humaines, son enseignement et sa rigueur opératoire resteront pour nous un exemple.
Il nous a fait l'honneur de nous confier ce travail auquel il est attaché et nous espérons ne pas trop le décevoir.
Qu'il accepte, ici, le témoignage de notre admiration.

A NOS MAITRES ET JUGES

Monsieur le Professeur Agrégé Henri DEJOUR

Nous avons admiré la précision de son enseignement, de ses indications chirurgicales et de sa technique opératoire.
Nous apprécions l'honneur qu'il nous fait en acceptant de juger ce travail qu'il trouve, ici, l'expression de notre profond respect.

Monsieur le Professeur Agrégé Jean-Jacques COMTET

Nous garderons un très bon souvenir du semestre passé auprès de lui.
Il nous a initié à la chirurgie de la main et appris la minutie du geste opératoire.
Nous le remercions d'avoir bien voulu siéger parmi nos juges.

Monsieur le Professeur Agrégé Gilles BOUSQUET

Son enthousiasme chirurgical, la facilité de son geste opératoire, le dynamisme avec lequel il dirige son service ont fait de Saint-Etienne un nouveau pôle d'attractions pour les jeunes orthopédistes.
Nous le remercions de nous avoir fait confiance en nous prenant dans son service.
Qu'il trouve, ici, l'assurance de notre gratitude et de notre respectueuse amitié.

A la mémoire de mon Père.

A Ma Mère

Sa bonté et son courage

seront toujours pour nous un exemple.

A Carole

A Stéphanie et Emilie

A toute ma famille et belle famille.

A NOS MAITRES DANS LES HOPITAUX

EXTERNAT :

Monsieur le Professeur A. TRILLAT
Monsieur le Professeur Agrégé H. DEJOUR
Monsieur le Professeur M. DARGENT in mémoriam
Monsieur le Professeur J. PAPILLON
Monsieur le Professeur L. REVOL
Monsieur le Professeur Agrégé J.J. VIALA
Monsieur le Professeur P. GUINET

INTERNAT :

Monsieur le Professeur P. MAGNIN
Monsieur le Professeur Agrégé D. DARGENT
Monsieur le Professeur P. MICHAUD
Monsieur le Professeur Agrégé H. TERMET
Monsieur le Professeur J. REBOUILLAT
Monsieur le Professeur J. GAILLARD
Monsieur le Professeur Agrégé J.P. Haguenauer
Monsieur le Professeur JAUBERT DE BEAUJEU
Monsieur le Professeur Agrégé P. MOLLARD
Monsieur le Professeur Agrégé C.R. MICHEL
Monsieur le Professeur Albert TRILLAT
Monsieur le Professeur Agrégé H. DEJOUR
Monsieur le Professeur G. de MOURGUES
Monsieur le Professeur Agrégé J.J. COMTET
Monsieur le Professeur Agrégé J. SCHNEPP

A NOS CONFERENCIERS D'EXTERNAT ET D'INTERNAT

J.G. BIGAY

J.L. REQUIN

L. PATRICOT

G. AIZIARY DE ROQUEFORT

AU PROFESSEUR AGREGE : G. BOUSQUET

AUX DOCTEURS : J.L. LERAT

A. DUBREUIL

qui nous ont beaucoup aidé dans la réalisation de ce travail.

A NOS CAMARADES D'INTERNAT

A TOUS NOS AMIS.

GENERALITES

Il apparaît, lors du développement des membres inférieurs chez l'homme, un ensemble de torsions au niveau du tibia et du fémur. Le but final sera de permettre aux différentes articulations de fonctionner dans des conditions optimales, de répartir les forces d'appui au sol, et d'assurer l'équilibre.

Au cours de la croissance l'antéversion du col fémoral diminue progressivement. Le tibia initialement ne présente pas de torsion sur son axe longitudinal. Celle-ci se développe progressivement, et à l'âge adulte, l'épiphyse tibiale inférieure regarde en dehors : c'est ce que l'on appelle la torsion tibiale externe. Sa valeur moyenne est de 20°. Ce phénomène peut s'accentuer entrainant une pathologie particulière.

Nous avons eu l'occasion de rencontrer dans le service du Professeur TRILLAT, plusieurs cas d'hypertorsion externe du tibia associée à un genu-varum entrainant, outre un préjudice esthétique certain, des troubles fonctionnels au niveau de l'articulation du genou. Nous nous proposons d'analyser ces différents cas. D'emblée, il apparaît que la torsion tibiale ne peut être étudiée isolément, mais qu'on doit l'intégrer dans le cadre plus général de la statique du membre inférieur en recherchant, en particulier, les inter-relations avec l'antéversion fémorale.

Nous allons envisager ces différents points successivement.

II LA TORSION TIBIALE

Elle a été remarquablement étudiée par P.V. DUPUIS ; le tibia adulte de l'homme normal est un os tordu au sens anthropologique du mot, c'est-à-dire qu'il présente une torsion sur son axe longitudinal tel que les plans transversaux (frontaux) des épiphyses supérieures et inférieures forment entre eux un angle dièdre à sinus généralement interne (le Damany).

En effet, en mettant un tibia à plat sur une table, si son extrémité supérieure repose par le bord postérieur de ses deux plateaux, la malléole interne est relevée faisant avec le plan de la table un angle plus ou moins important. On exprime ce fait en disant que l'extrémité inférieure du tibia présente une torsion externe par rapport à son extrémité supérieure.

Le péroné, satellite du tibia, suit celui-ci dans son mouvement de torsion ; il possède une torsion propre difficile à mesurer en raison de la forme irrégulière de ses extrémités, sa recherche serait, d'ailleurs, de peu d'intérêt. En formant la mortaise tibio- péronière, le péroné à des rapports si étroits avec le tibia qu'il suit cet os dans ses variations de torsion.

Nous considérons donc comme synonyme torsion du tibia et torsion du squelette jambier. Il ne faut pas confondre torsion et rotation tibiale. Cette dernière est un mouvement de l'os sur son axe longitudinal par rapport à un élément voisin et qui ne peut se produire que dans une articulation.

La torsion du squelette jambier s'exprime par un angle dont la valeur est éminemment variable, cet "angle de torsion" se mesure en degrés à partir du plan frontal ; pour un sujet couché sur une table d'examen, le plan frontal anatomique se confond avec la surface horizontale de la table.

Le sens de la torsion du squelette jambier peut lui aussi varier. On parle de torsion externe, quand la malléole externe est sur un plan postérieur par rapport à celui de la malléole interne : c'est la torsion physiologique. Inversement, quand la malléole externe est sur un plan antérieur par rapport à la malléole interne, on parlera de torsion interne. La torsion de référence étant la torsion nulle.

La torsion se consume surtout à la partie inférieure : "la face externe du tibia à sa partie inférieure devient convexe et de plus contourne l'os de dehors en dedans et d'arrière en avant devenant franchement antérieure" (TESTUT - LATARJET).

Les auteurs américains ont étudié ce problème à l'occasion des déformations congénitales ou acquises du membre inférieur et des séquelles de fracture des os de la jambe et du cou-de-pied. SCOTT en particulier l'a défini comme la "mise en spirale" ou la position tordue du tibia sur son axe longitudinal, ce qui entraîne une différence dans l'alignement des plans de mouvements des articulations proximales et distales de cet os. Pour lui, la position de base -zéro- est telle que le plan des mouvements des articulations du genou et de la cheville soient parallèles, à 90° de flexion du genou.

ROSEN et SANDICK définissent la torsion tibiale comme un terme applicable à un changement dans le rapport axial du pied à la cuisse.

Enfin, cette torsion influencera l'articulation du pied ; l'hypertorsion externe se traduisant par une abduction plus marquée du pied, l'hypertorsion interne par une adduction ; la constatation d'anomalie d'orientation du pied devant faire rechercher un trouble de rotation du membre inférieur.

ETUDE EMBRYOLOGIQUE EVOLUTIVE DE LA TORSION TIBIALE.

Le point épiphysaire inférieur du tibia est formé du sixième au dixième mois de la vie, l'ébauche de la malléole apparaît entre huit et neuf ans, la soudure diaphyse épiphyse se faisant à 16 ans.

Pendant la période foetale, le genou fléchi sur le tronc regarde en dehors. Les pieds, au contraire, s'adaptant à la position générale du foetus ont leurs pointes dirigées en dedans, il en résulte pour le tibia un mouvement plus ou moins accusé de torsion interne.

Cette attitude des membres inférieurs est encore visible à la naissance, mais bientôt ceux-ci se défléchissent et se préparent progressivement à la station puis à la marche bipède. Genoux et pieds exécutent simultanément un mouvement en sens inverse par rapport à l'attitude foetale : la rotule d'externe devient antérieure, le pied d'interne devient antérieur et même légèrement externe.
Le tibia perd sa torsion interne existant à la naissance, et à l'âge de la marche les enfants présentent une torsion externe définitive. Cette torsion, existant uniquement chez les vertébrés bipèdes, apparaît comme un phénomène d'adaptation.

DUPUIS a pratiqué sur trente enfants normaux des mensurations malléolaires entre un et quatre ans, mettant bien en évidence la cinématique de la progression de la torsion : interne ou nulle à la naissance, elle augmente rapidement pendant la première année de la vie. D'après le Damany, cette augmentation se manisfesterait surtout au cours des trois premiers mois de la vie. A l'âge de un

an, elle est de 10° oscillant entre 0 et 20° ; la torsion se maintient stationnaire pendant la deuxième et la troisième année. Entre trois ans et demi et quatre ans, la torsion s'accentue encore de 10° atteignant les chiffres de l'adulte c'est-à-dire : 20° de torsion externe moyenne. Dans l'ensemble, et comme chez le nouveau-né et l'adulte, la torsion est légèrement supérieure à droite, la différence pouvant aller de 1 à 10°.(Fig. 1)

ORIGINE DES ANOMALIES DE TORSION

Nous avons vu que la torsion physiologique constatée à la naissance s'explique par la position du foetus in-utéro dans les derniers mois de la vie. En cas d'anomalie foetale positionnelle des défauts de torsion peuvent survenir. Le caractère héréditaire du degré de torsion est discuté. BLUMEL, rapporte huit cas de torsion interne du tibia suivis dans quatre générations la transmission se faisant de père en fils. Nous avons deux observations d'hypertorsion externe familiale dont une, suivie sur trois générations.
Certains auteurs américains : HIRAM, KITE, SWANSON, GREENE insistent sur la fréquence des troubles de torsion acquis au cours de la croissance. Ils incriminent :

- d'une part, la position des nouveaux-nés couchés sur le ventre pieds en rotation externe distendant muscles et ligaments progressivement et entraînant l'hypertorsion.

- d'autre part, la position des enfants s'asseyant sur leurs talons, pieds tournés en dedans ou en dehors qui provoquerait des anomalie de torsion interne ou externe tant au niveau de la hanche que du genou.

Enfin, toutes les atteintes musculaires paralytiques, assymétriques, peuvent donner des troubles de torsion.

MESURE DE LA TORSION TIBIALE

A - Méthode de mesure sur os sec.

Bien étudiée par le Damany à l'aide du topomètre de Broca, pour obtenir la valeur de l'angle qui existe entre les deux plans transversaux épiphysaires. Le tibia est placé verticalement, maintenu entre deux pointes qui se regardent et qui sont enfoncées selon l'axe longitudinal de l'os à chacune de ses extrémités. Deux arcs à pointes, sont enfoncées à chacune des extrémités de part et d'autre des axes épiphysaires, deux équerres projetant sur un secteur horizontal l'orientation des deux arcs. L'observateur se place au-dessus de l'os et mesure la valeur de l'angle dièdre ainsi déterminé. Sur deux cents mesures, il conclut à une torsion externe moyenne de 20° environ, légèrement supérieure à droite ou à gauche. Sur cent premières mesures il trouve :

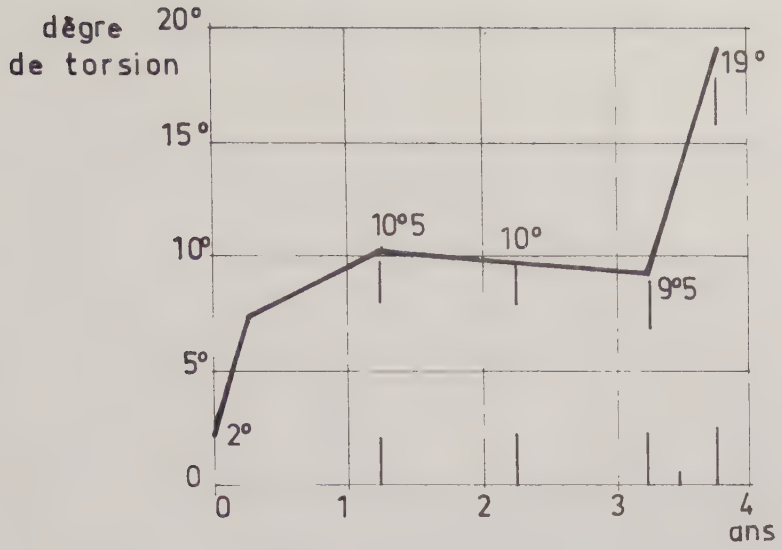

EVOLUTION DE LA TORSION DU SQUELETTE JAMBIER NORMAL

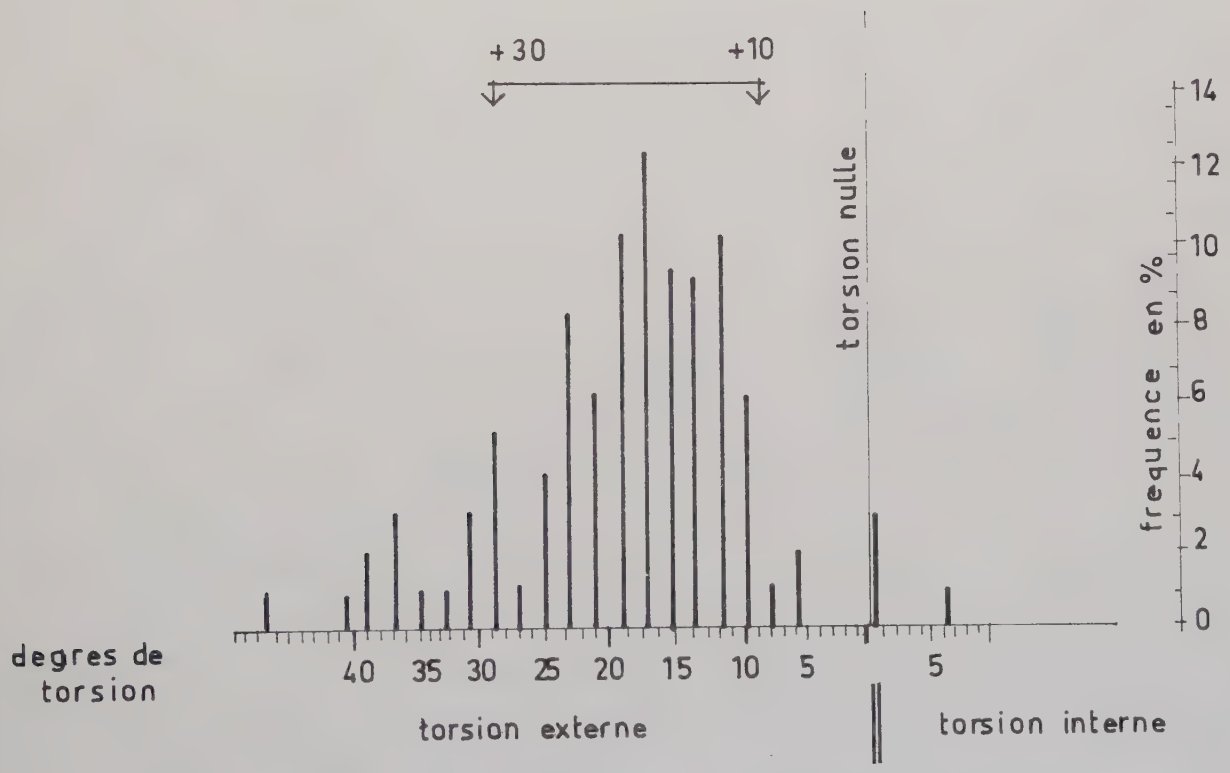

TORSION DU TIBIA ADULTE NORMAL (d'apres DUPUIS)

fig 1

- A droite une valeur de 25° avec un minimum à 0° et un maximum à 45°
- A gauche la moyenne est de 22° avec un minimum de 0° et un maximum de 44°.

Sur les cents mesures suivantes, il trouve une moyenne de 22° à droite, 18° à gauche avec des écarts extrêmes de 0 à 56°.

DUPUIS sur tibia sec utilise la méthode suivante : il prend deux points de repère supérieurs situés sur chaque tubérosité du tibia à un demi centimètre en-dessous du plateau tibial. A l'extrémité inférieure, il prend un point de repère malléolaire interne situé au milieu de l'horizontale reliant tubercule antérieure de la malléole antérieure à la crète du jambier postérieur, et un point externe au milieu de la base de l'échancrure péronière.

Le tibia est fixé par une petite presse entre pointe et contre pointe à chaque extrémité de l'axe transversal de l'épiphyse supérieure. Le topomètre prend appui sur les points de repère inférieurs précédemment déterminés.

La lecture est directe, les résultats sur cent cas sont les suivants : les mesures extrêmes sont -7° et +47°, la torsion interne est trouvée dans 4% des cas.La torsion externe oscille, en général, dans les limites de +10 à +30° avec une moyenne légèrement supérieure à droite. La moyenne arithmétique calculée sur les cents cas est située à 18° de torsion externe.(Fig.2).

Les Américains utilisant cette même méthode présentent des résultats comparables. POINOT effectue, lui, ses mesures sur le cadavre couché sur le dos, rotule au zénith, afin que l'axe transversal du tibia soit pratiquement parallèle au plan de la table, les repères inférieurs sont les mêmes que précédemment. Cet auteur signale les difficultés de la méthode du fait de la position variable de la rotule, et des difficultés de repérage des points malléolaires. Les résultats sont comparables aux précédents avec une torsion moyenne à droite de 22° et à gauche de 19°

Chez le nouveau-né, ces mesures sont plus difficiles car les épiphyses étant encore cartilagineuses, les points de repère sont difficiles à trouver et les pointes du pied à coulisse servant à la mesure tiennent mal. DUPUIS a effectué ces mesures sur soixante dix tibias de nouveaux-nés. Il utilise une technique délicate d'inclusion de l'os dans une brique de plâtre, il obtient les résultats suivants : la torsion du tibia du nouveau-né se situe entre 15° de torsion interne et 23° de torsion externe, la moyenne étant de 2° de torsion externe, 80% des cas sont groupés entre +10 et -10° de torsion. Enfin, dans 40% des cas la torsion est négative.

Ceci confirme bien que la torsion tibiale est acquise, qu'elle se fait de dedans en dehors et que l'effort naturel de torsion puisse porter sur une vingtaine de degrés.

HOVELACQUE sur quarante cas trouve des écarts entre -10 et +23°, le Damany sur quinze cas, des valeurs entre -10 et +35°.

B - Mesure clinique.

Cette mensuration suppose la connaissance de points de repère faciles à déterminer et la possession d'un matériel d'examen aussi simple que possible.

Détermination des points de repère d'après DUPUIS.

a) - Les points de repère inférieurs ou malléolaires :

Le point interne est situé au niveau de la base de la malléole interne à mi-distance de ses bords antérieurs et postérieurs ; le point malléolaire externe est situé, au niveau de la base de la malléole externe, à l'union du quart postérieur et des trois quarts antérieurs de la distance qui sépare ses bords.

b) - Les points de repère supérieurs :

Les points de repère utilisés en anatomie sont situés sur les faces latérales de l'extrémité supérieure du tibia. Sur le vivant, les faces ne sont pas perceptibles étant en partie couvertes par le relief des ligaments latéraux et des muscles qui les doublent en arrière. Il en est de même de l'extrémité inférieure du fémur. Dans l'impossibilité d'utiliser le tibia ou le fémur, on est obligé de se servir de la rotule, os très perceptible. De la sorte, la torsion du squelette jambier est mesurée à partir d'un plan transversal passant par les bords de la rotule. Pour effectuer la mesure, ce plan rotulien moyen est placé conventionnellement dans le plan frontal. Pour que la mesure soit correcte, il faut que la rotule soit fixée par la tonicité du quadriceps et que les ligaments latéraux soient en tension c'est-à-dire le genou au maximum de son extension, afin qu'il n'y ait pas de dislocation fémoro-tibiale en rotation. La mesure effectuée dans ces conditions, est exacte à 5° près ce qui en clinique est suffisant.

c) - Technique de mensuration de la torsion du squelette jambier sur le vivant.

La mensuration se fait en position couchée, genoux en extension, quadriceps contracté. On oriente d'abord, la rotule au zénith de telle sorte qu'elle soit parallèle au plan de la table et la mensuration de la torsion tibiale se réduit à mesurer l'angle que forme l'axe bimalléolaire avec le plan horizontal ou plan de la table.

Cet angle de torsion peut être mesuré de différentes façons :

1° - Méthode directe.

A l'aide d'un topomètre permettant la lecture directe de l'angle de torsion. Le topomètre est constitué par un pied à coulisse dont les branches sont allongées. Chaque branche se termine par un ergot formant pointe et contre-pointe. Sur le manche de l'appareil est fixé un rapporteur sur lequel se déplace une aiguille lestée. L'emploi de l'appareil est simple : on enserre entre pointe et contre-pointe la région malléolaire au niveau des points de repère. Le déplacement de l'aiguille lestée mesurant l'angle de torsion.

2° - Méthode indirecte.

L'appareil se réduit à un pied à coulisse dont les deux branches sont allongées et graduées de centimètre en centimètre. Les extrémités des branches prennent leur point d'appui sur le plan de la table et sont ajustées à la largeur des malléoles. On lit sur ces branches la hauteur de chaque point malléolaire par rapport au plan de la table. Connaissant la différence de hauteur entre les malléoles et l'écart entre ces deux dernières, on peut calculer l'angle de torsion.

C - Mesure radiologique

L'appréciation clinique de la torsion tibiale étant difficile, de nombreux auteurs se sont attachés à rechercher une méthode de mesure radiologique.

DUPUIS centre l'ampoule sur le milieu de la jambe, le sujet étant couché, rotules au zénith, pieds en adduction. Il mesure indirectement la torsion par la diminution de face de l'espace interosseux tibio-péronié qui est inversement proportionnel à l'importance de la rotation externe. Cette mesure n'est qu'approximative mais reste un très bon moyen de dépistage des hypertorsions tibiales.

HUTTER et SCOTT placent la cassette sous la surface plantaire, le sujet étant assis, genou à 90°, pied à 90° sur la jambe, le bord interne du pied étant parallèle au bord interne de la cuisse. L'ampoule est au-dessus du genou et le rayon sensiblement parallèle à l'axe du tibia. On considère que l'axe longitudinal du pied est à angle droit avec l'axe de la surface articulaire supérieur du tibia. On trace alors sur le cliché une ligne joignant le point malléolaire, et l'angle que fait cette ligne avec le pied donne la valeur de la torsion jambière. Nous n'avons pas pu obtenir de clichés interprétables avec cette méthode du fait de la densité osseuse.

ROSEN et SANDICK, en 1955, proposent eux, d'effectuer ces clichés le genou en extension à 100 ou 110°, de façon à pouvoir projeter sur le même cliché les lignes joignant les points de repère supérieurs et inférieurs. L'erreur introduite par cette projection oblique serait négligeable. L'image obtenue est étudiée pour déterminer les quatre points de repère et tracer les lignes joignant les deux points supérieurs et inférieurs ; l'angle formé par ces deux lignes correspond à la torsion tibio-péronière.

La vérification expérimentale de cette méthode a été effectuée par leurs auteurs sur une pièce anatomique préparée de la façon suivante. Après avoir sectionné le couple tibio-péroné transversalement en son milieu, ils rétablissent la continuité tibiale par une cheville placée dans le canal médullaire de façon à pouvoir, autour de cet axe, faire tourner l'extrémité inférieure de l'os, l'extrémité supérieure restant fixe. Quelle que soit l'importance de la torsion, cette technique n'entraîne pas d'erreur sensible dans la mesure.

JAFFRES, en 1973, propose une méthode radio goniométrique plus précise mais plus complexe. Après avoir repéré les points malléolaires par des grains de plomb, il installe le sujet en décubitus dorsal, les jambes pendantes à l'extrémité de la table de radiographie, la face postérieure du tibia étant bien appliquée au contact de l'extrémité du plateau de la table et la jambe faisant avec le genou un angle un peu supérieur à 90°.

De cette façon, il dégage en projection verticale l'articulation tibio-tarsienne de la masse opaque constituée par la jambe. Deux clichés sont alors pris successivement, un avec un rayon vertical, l'autre avec un rayon horizontal.

Il dispose alors de deux projections sur deux films différents et il calcule soit par méthode trigonométrique, soit par construction géométrique la valeur de la torsion tibiale.

Nous avons essayé de reproduire toutes ces méthodes en radiographie standard et en xérographie. Chaque fois, nous nous sommes heurtés à des difficultés techniques, soit qu'il s'agisse de l'installation du malade, soit qu'il s'agisse de déterminer, avec précision sur les clichés, les points de repère des axes malléolaires.

Si ces méthodes semblent fiables dans les mains de leurs auteurs, la multiplicité des causes d'erreurs nous ont amené à leur accorder peu d'intérêt pratique.

III RETENTISSEMENT DE LA TORSION TIBIO-PERONIERE SUR LA STATIQUE DU MEMBRE INFERIEUR AU NIVEAU DU PIED.

La torsion tibio-péronière a, essentiellement, une répercution sur le squelette de l'arrière-pied, toutes variations se reportant exclusivement sur l'orientation de l'astragale et à un degré moindre sur celle du calcanéum. Ceci a été très bien étudié dans la thèse de POINOT.

Sur l'astragale, l'angle de torsion tibial ouvert en dehors entraîne le corps de l'astragale et s'oppose à un mouvement de torsion en dedans de cet os. L'ensemble des deux mouvements bloque parfaitement l'arrière-pied dans un équilibre physiologique. La pince tibio-péronière entraîne avec elle le corps astragalien alors que le col reste orienté dans le sens de la ligne de marche, vers l'axe du scaphoïde et des métatarsiens. L'angle de déclinaison astragalien varie en sens inverse du degré de torsion tibiale.

La torsion tibio-péronière a pour effet d'asseoir davantage le complexe astragalo-calcanéen affirmant le rôle d'appui du calcanéum.

Par contre, il n'y a pas de relation entre l'angle de torsion tibiale externe et l'angle du pas, ce dernier étant fixe. Le pied tend donc à uniformiser l'angle du pas en légère adduction à 6° et ce, quel que soit le sens de la torsion tibiale. Cette divergence s'explique si on imagine que l'arrière et l'avant pied vont réagir à la torsion d'attitude du squelette jambier par des modifications inverses ayant tendance à en atténuer les effets.

La déclinaison de l'astragale qui s'accentue avec la torsion, peut être identifiée comme une réaction tendant à ramener la direction du col astragalien vers les rayons métatarsiens internes, et de ce fait, ramener l'appui interne de l'arche transversal de la voûte plantaire vers la ligne médiane.

L'appui calcanéen ne subit pas un effet aussi direct de la torsion tibiale et son axe général d'articulation avec le cuboïde et l'axe des métatarsiens n'est pas influencé par cette torsion. Il semble donc que l'arrière pied, seul, soit le siège d'une détorsion dont l'angle se mesure facilement et qui a pour effet de contre balancer la torsion externe sus-jacente.

Cependant, il est un élément de l'arrière-pied qui reste en rapport direct avec la torsion tibio-péronière, c'est l'angle calcanéo-sustentaculaire. Plus la torsion tibio-péronière est grande dans sa valeur, plus cet angle sera petit. Il apparaît donc que le sustentaculum-tali joue un rôle particulier dans le freinage des rotations dans le sens des axes de l'arche interne du pied.

IV LA TORSION FEMORALE

On ne peut étudier la torsion tibiale isolément sans tenir compte de l'orientation fémorale c'est-à-dire essentiellement de l'antéversion du col fémoral.

D'après HUC, la position normale d'équilibre est ainsi définie : dans le plan sagital ou antéro-postérieur, une colonne est en équilibre quand la ligne de gravité déterminée par le fil à plomb passe de haut en bas par le tragus, empiète sur la partie antérieure du moignon de l'épaule, coupe le bord inférieur du thorax à mi-distance entre les plans antérieurs et postérieurs du tronc, et vient enfin aboutir au milieu de la face externe du grand trochanter fémoral avant d'atteindre la base de sustentation. Or l'articulation lombo-sacrée supporte le poids de la partie supérieure du corps et est située derrière l'axe de gravité. Il est donc nécessaire, pour l'équilibre, que les articulations coxo-fémorales soient situées en avant de cet axe de gravité passant par les grands trochanters. Ainsi se comprend la nécessité de l'antéversion du col fémoral.

A) - Toutes modifications de l'antéversion retentiront à différents niveaux.

- Au niveau de la colonne lombaire : cyphose en cas d'antéversion insuffisante hyperlordose si l'antéversion est au contraire exagérée.

- Au niveau de la hanche : en cas d'antéversion excessive, la tête fémorale a tendance à s'appuyer sur le bord antérieur du cotyle et dans ce cas, est réalisé l'ébauche d'une sub-luxation antérieure. Lors de la marche, pour obtenir une stabilité suffisante, la tête fémorale doit se centrer convenablement dans la cavité du cotyle ce qui implique une rotation interne du fémur sur son axe, et par la même une démarche en rotation interne disgrâcieuse et peu praticable. Les mouvements de flexion de la hanche, du genou et de la tibio-tarsienne, ne s'effectuant plus dans le même plan, des compensations se produisent à différents niveaux.

- Au niveau du genou : la jambe se place en rotation externe, l'articulation est cisaillée à chaque pas par la rotation inverse du fémur et du squelette jambier autour de leur axe propre.

- Au niveau du squelette jambier : il n'est pas impossible que le tibia, pour compenser cette augmentation de l'antéversion, exagère lui même sa torsion autour de son axe, les pieds demeurant alors en bonne position. Nous verrons, ultérieurement, ce que nous pensons de cette théorie.

- Enfin une compensation peut se produire au niveau de la sous-astragalienne ; la conséquence sera un pied plat valgus qu'il conviendra de ne pas traiter orthopédiquement.

Il ressort de ces données, l'existence d'une relation entre les morphologies tibiales et fémorales.

B - Cliniquement, la mesure de l'antéversion peut s'effectuer de différentes manières.

La plus commune consiste, sur un malade en décubitus ventral, jambe fléchie à 90° sur la cuisse, à se servir de la jambe comme d'un curseur lui faisant décrire un arc de cercle portant successivement le pied en dedans puis en dehors. On imprime ainsi au fémur un mouvement de rotation interne ou externe, l'amplitude en rotation interne augmentant en cas d'antéversion et inversement. Physiologiquement, la rotation interne moyenne est de 30° (25° à 45° suivant les sujets La rotation externe de 45° (30° à 60° suivant les sujets). Cette méthode n'est donc pas très précise. SWANSON admet qu'il faut 30° de différence, au moins, entre rotation interne et externe pour affirmer un défaut d'antéversion.

C - Radiologiquement, la mesure de l'antéversion fémorale est délicate.

- Les clichés en faux profil pratiqués, le bassin étant de profil de 25° permettent de déceler mais non de mesurer des anomalies de l'antéversion.

- La méthode de DUNLAP repose sur la prise de deux clichés : l'un, de face pour calculer l'angle cervico-diaphysaire, l'autre, les cuisses fléchies sur le bassin à 90° écartées de 30°, les jambes fléchies à 90° sur les cuisses reposant sur des attelles donnant l'angle d'antéversion projeté . L'angle d'antéversion réel sera calculé d'après l'angle d'antéversion projeté et l'angle cervico-diaphysaire projeté.

- La méthode de MAGILLAN nécessite, elle aussi, deux clichés : l'un de face et l'autre de profil suivant l'incidence de d'ARCELIN. L'antéversion réelle est calculée là encore, sur des tables d'après la mesure d'angle projeté.

Il faut insister sur l'imprécision du calcul radiologique de l'angle d'antéversion, la mesure étant indirecte, déduite, ce qui multiplie les causes d'erreurs. L'installation du malade est souvent délicate, nécessitant un radiologue compétant sous peine d'erreur rapidement importante. Beaucoup de nos recherches d'antéversion, d'après ces méthodes, se sont avérées inutilisables. Beaucoup plus interessantes nous semble la technique de MAZAS. L'examen est pratiqué en position assise, cuisses fléchies à 90°, rayon horizontal, film vertical adossé au

plan d'examen. Les jambes pendent librement, mettant les condyles sur un plan horizontal, le fémur doit être parallèle au plan horizontal.

Les critères de bonne exécution dépendent sur le cliché obtenu de trois repères : pôles inférieurs des condyles fémoraux externes et internes, bords postérieurs du grand trochanter. Les trois points doivent être alignés. L'angle d'antéversion est donné par cette ligne et l'axe du col du fémur. Le gros intérêt de ce cliché réside dans le fait que l'image fémorale suffit pour apprécier la validité du cliché et mesurer l'angle d'antéversion si l'angle cervico-diaphysaire est normal. Malheureusement, nous n'avons pu pratiquer ce type de cliché que sur deux de nos malades.

Enfin nous nous sommes beaucoup servis des tables de rotation de P. VUILLARD. Ces tables ont été établies de la manière suivante : sur un fémur sec dont l'axe diaphysaire a été évidé et sectionné horizontalement au niveau de son tiers moyen, il fixe de part et d'autre de la section un repère métallique perpendiculairement à l'os dans le plan sagital. Il fait alors pivoter sur un axe radio transparent le fragment supérieur en rotation interne puis externe. Des clichés successifs sont pris tous les 10°. Il effectue sur le fragment inférieur la même manipulation. Les modifications radiologiques sont suffisantes pour que chaque cliché obtenu soit identifiable tous les 10°.

Ces tables nous ont paru interessantes à plusieurs points de vue :

- Sur un cliché de face, si on peut connaitre le degré de rotation de l'extrémité inférieure et de l'extrémité supérieure on peut en déduire, théoriquement, le degré de l'antéversion. La précision de 10° est largement suffisante surtout lorsque l'on connait les difficultés de calcul de l'antéversion fémorale. Il faut, cependant, bien préciser que nous n'avons pas pu vérifier formellement cette hypothèse.
- D'autre part, sur les clichés prenant la totalité des membres inférieurs, on peut calculer l'importance de la rotation fémorale, ce qui renseigne, en partie, sur les conditions de fonctionnement de l'article et sur l'importance de la torsion tibiale.

Si cliniquement et radiologiquement, il est difficile de calculer avec exactitude l'importance de l'angle d'antéversion, il faut savoir que les chiffres admis par les différents auteurs comme représentatifs de la normale sont variables. D'après GUZAN et MASSE, il passe de 30° à la naissance à 8° à 20 ans. Pour TESTUT et LATARGET, il est de 24°, pour PATURET de 12 à 15° ; LAMARE sur 50 os secs examinés trouve 13 cas entre 0 et 10°, 27 entre 11 et 20°, 10 entre 21 et 32°.

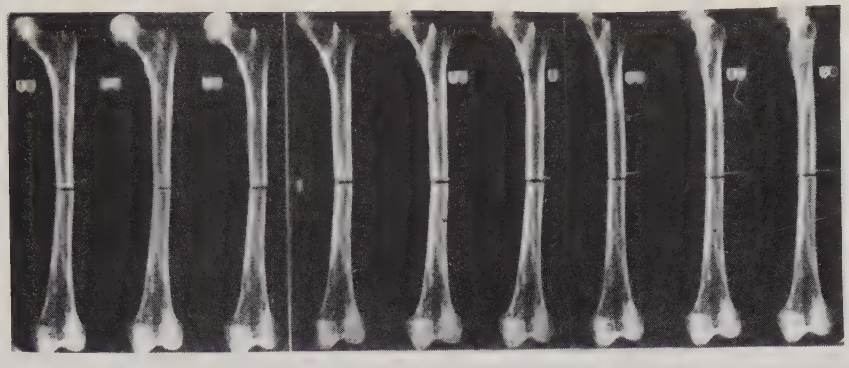

extrémité supérieure

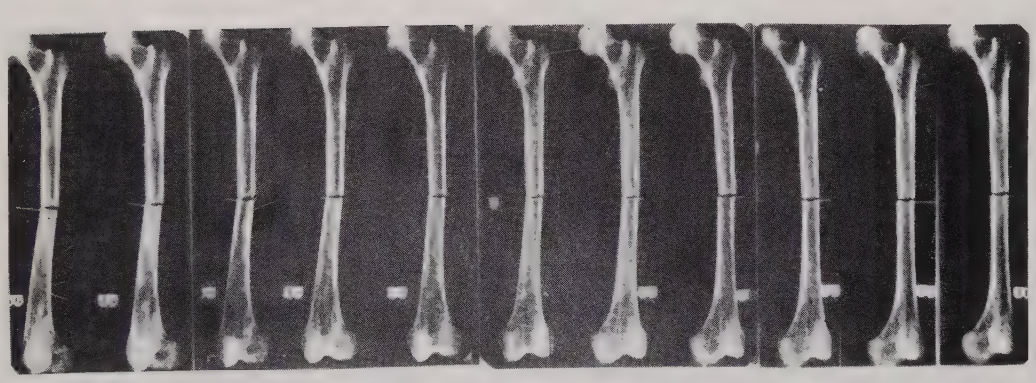

Fig II extrémité inférieure

La plupart des cas sont donc répartis entre 10 et 20°.
Enfin, A. RIGANDI et T. BOUGEAU trouvent, à droite, une valeur de 11°4 avec des extrêmes entre 0 et 24°, à gauche 10°7 avec des extrêmes entre 2 et 30°.

V ETUDE DE NOS OBSERVATIONS

Nous avons trouvé dans le service du Professeur TRILLAT huit malades présentant une hypertorsion tibiale externe. Cinq seulement ont été opérés, huit ont été revus.

A - Les malades opérés :

Ils présentaient les déformations les plus importantes et la séméiologie la plus riche.

Observation n° 1.

Madame CHAN, dossier 62289 (Fig. 111), âgée de 38 ans, sans antécédents pathologiques personnels, en particulier pas d'affection congénitale de la hanche ni du pied.

Genu-varum retrouvé dans la famille avec un frère qui présenterait le même syndrôme. Entorses fréquentes des chevilles et apparition à l'âge de 36 ans de gonalgie à type de douleurs internes sans instabilité, ni dérobement, ni blocage.

A l'examen, torsion tibiale externe importante et bilatérale. Genu-varum. Points douloureux au niveau des insertions des ligaments internes droit et gauche. Signe de la baïonnette à deux croix, signe du rabot mais signe de Smillie à peine positif, tiroir rotatoir externe.

Intervention Professeur TRILLAT : - Tibia gauche -

Abord cutané antérieur. On détache la baguette fixant le tendon rotulien qui est relevée.

Ostéotomie horizontale permettant la dérotation interne du tibia complétée par une légère résection externe permettant une correction du varus.

Refixation par deux agrafes latérales et par la baguette. (Fig. X, a et b).

Revue huit mois après l'intervention :

Cliniquement : la malade est très satisfaite et demande à être opérée de l'autre côté. Il persiste quelques petites douleurs internes minimes. Par contre, bien que la malade ne se soit jamais plainte de sa hanche avant l'intervention, elle signale qu'elle est très améliorée à ce niveau et qu'elle a l'impression que sa hanche fonctionne mieux.

A l'examen : Genu-varum (4 cm d'écart inter-condylien) essentiellement dû à la déformation de la jambe droite.

Très bon aspect clinique de la jambe gauche avec disparition de la baïonnette .

Torsion tibiale externe de 5° à gauche, de 45° à droite.

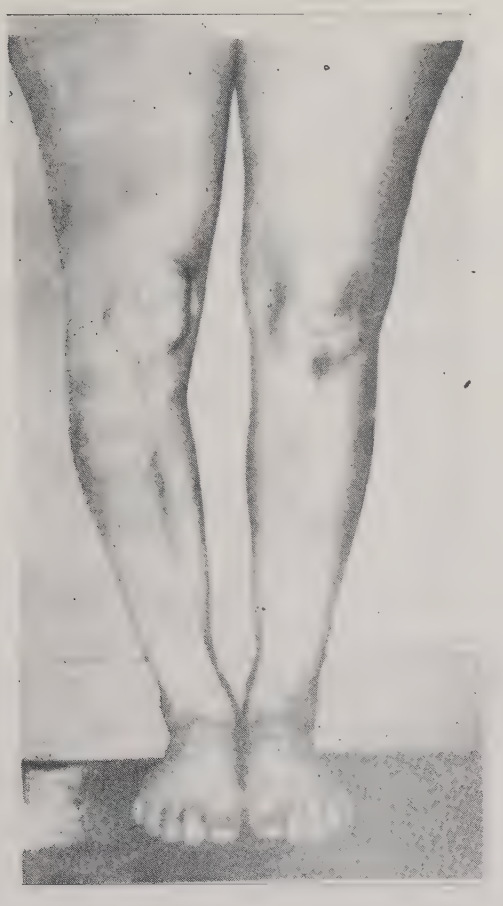

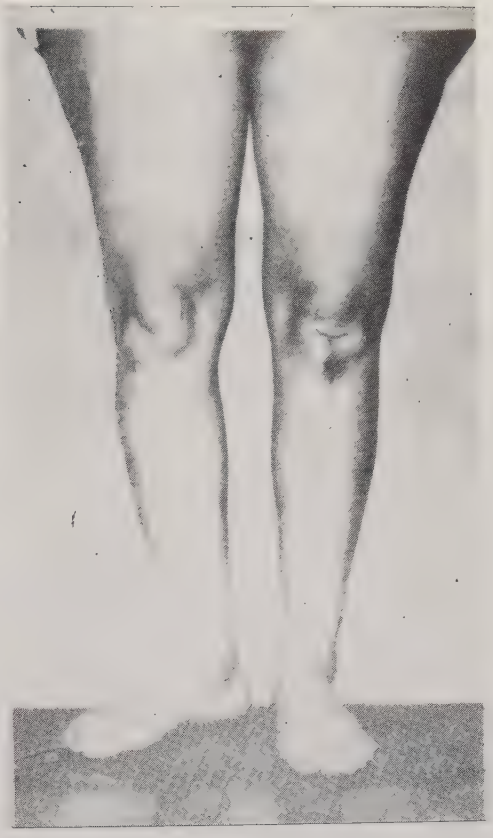

Fig III

a	b
c	d

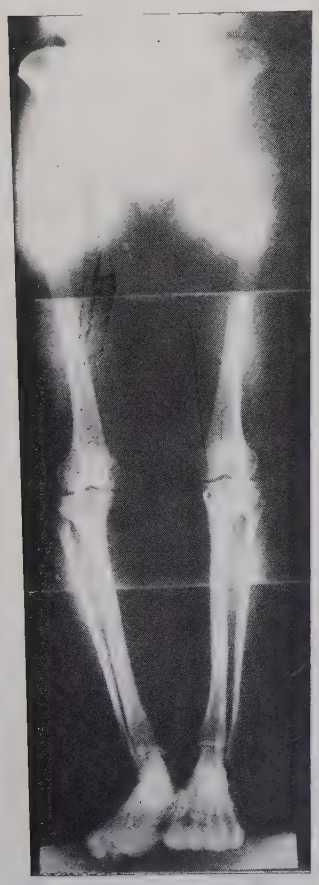

Examen des genoux : discrète laxité en valgus, flexion et tiroir rotatoire externe discret, pas d'hydarthrose. Signe du rabot positif et signe de Smillie à peine positif.

Examen des hanches : rotation externe 50°, rotation interne 30°.
Pas d'anomalie de la morphologie des pieds ; à la marche, la malade corrige une partie du défaut, marchant le pied légèrement en dehors et le genou légèrement en dedans.

Radiologiquement : tendance à la subluxation rotulienne sur les vues aériennes de la rotule pré-opératoire (Fig. 9, d).
Faux profils de hanche normaux en dehors d'un léger pincement articulaire postéro-inférieur.
Sur les clichés des membres inférieurs en charge : pieds parallèles, on note un genu-varum, une rotation interne de l'extrémité inférieure du fémur et une superposition importante des malléoles tibio-péronières inférieures du côté non opéré (Cf Fig. 3 et 11).
De plus, on constate un aspect de tibia varum plus important sur le cliché rotule au zénith alors que dans cette position, l'axe radiologique s'améliore.

Cf figure 111

a) photographie pieds parallèles
b) photographie rotule au zénith
c) radiographie pieds parallèles
d) radiographie rotule au zénith

figure 1X

d) vue aérienne des rotules

figure X

a et b) technique de l'ostéotomie et montage utilisé.

figure X1

tableau récapitulatif des mesures effectuées sur les radiographies.

Observation n° 2

ROC Annick, 26 ans dossier n° 70330 (Fig. 1V)

Pas d'antécédents familiaux de déformations au niveau des membres inférieurs. Episode de subluxation de la rotule à l'âge de 14 ans. Méniscectomie à 18 ans (ménisque sain), découverte d'un corps étranger intra-articulaire.

A 19 ans, opération d'Elmslie pour instabilité persistante, signe de Rabot. Le ligament croisé antérieur était rompu, mais absence de chondrite rétro-rotulienne.

Vue dans le Service à 24 ans pour persistance d'une instabilité importante et de douleurs antérieures mal définies.

A l'examen : Importante amyotrophie du quadriceps gauche. Tiroir rotatoire externe mais surtout très grosse torsion externe du tibia d'au moins 30° et genu-varum modéré.

Intervention en Janvier 1975 : Ostéotomie de dérotation du tibia gauche.

On repasse par l'incision oblique antéro-interne précédente. Ablation facile de la vis inférieure ; la vis supérieure casse. On est obligé de faire une ostéotomie dans le plan de cette vis de façon à pouvoir l'enlever. Maintien de la dérotation de l'ordre de 25° par un hauban antérieur.

Revue neuf mois après l'intervention :

Cliniquement : la malade se déclare satisfaite malgré de légères douleurs à la station debout ou assise prolongée mais non à l'effort. Il existe une très nette amélioration de la stabilité.

A l'examen : pas d'anomalie au niveau des pieds.

- au niveau des genoux
  - Torsion tibiale externe de 10° à gauche, 30° à droite
  - Pas de genu-varum, mais la malade signale qu'il en existait un avant l'intervention.
  - Laxité modérée en valgus flexion, tiroir direct et rotatoire externe.
  - Présence d'une baïonnette à droite, mais signe du Rabot et de Smilie négatifs.
- Mobilité de hanche normale 45° de rotation interne, 50° de rotation externe à droite et à gauche.

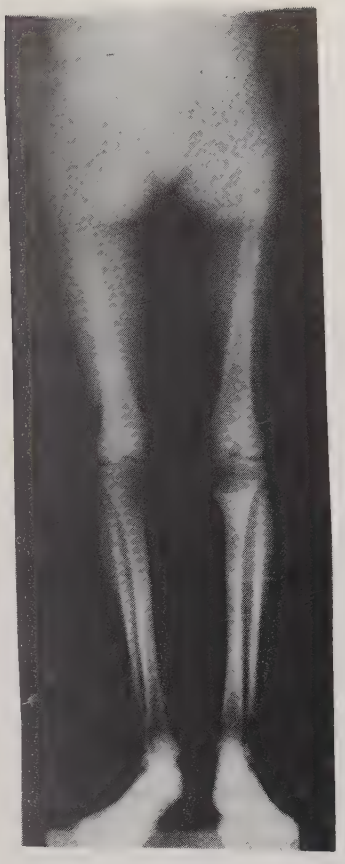

Fig IV

a	b
c	d

Radiologiquement : Les faux profils n'orientent pas vers une anomalie de l'antéversion. Les grands clichés des membres inférieurs en charge, rotule au zénith, mettent en évidence la présence d'un genu-varum de 2° à droite, 1° à gauche avec un déport d'axe en varus de 7 mm à droite et 5 mm à gauche. Rotation de 30° interne de l'extrémité inférieure du fémur droit sur le cliché pris pieds parallèles.

Voir Fig. XI, le tableau récapitulatif des mesures effectuées sur les radiographies.

Observation n° 3

Madame BOC Marcelle, 34 ans (Fig. V). Pas d'antécédents particuliers familiaux ou personnels au niveau des hanches ou des pieds. Depuis l'âge de 27 ans, à la suite d'une chute en ski, présente une instabilité, des douleurs internes, associées parfois à une douleur de la hanche.
A l'examen : point douloureux fémoral interne droit.

Intervention en Septembre 1970 : Ostéotomie horizontale sous tubérositaire atypique du tibia droit. On pratique :

- 1° - une arthrotomie interne qui ne montre aucune lésion méniscale ou rotulienne.
- 2° - Une ostéotomie horizontale, section d'une baguette type Elmslie beaucoup plus épaisse. Ostéotomie horizontale du tibia. Dérotation interne. Correction apparemment satisfaisante de la déformation primitive. Mise en place de la baguette utilisée comme matériel d'ostéosynthèse. Le montage n'est pas très solide mais suffisant. Plâtre (Fig. X). Consolidation en deux mois.

Revue cinq ans après :

Cliniquement : La malade se déclare très satisfaite. Disparition complète des douleurs de la hanche et du genou droit. Reprise du sport.

A l'examen : Genu-varum (4 cm d'écart inter-condylien). Rotation externe tibiale de 15° à droite et 40° à gauche.

- Genou droit : normal en dehors d'une légère laxité en valgus flexion, genou gauche normal.
- Pas d'anomalie de la morphologie du pied.
- Mobilité de hanche normale, rotation interne à 45° à droite et à gauche. Rotation externe à 40° à droite et 30° à gauche.

Enfin, la malade marche le pied gauche en dehors.

Fig V

a	b
c	d

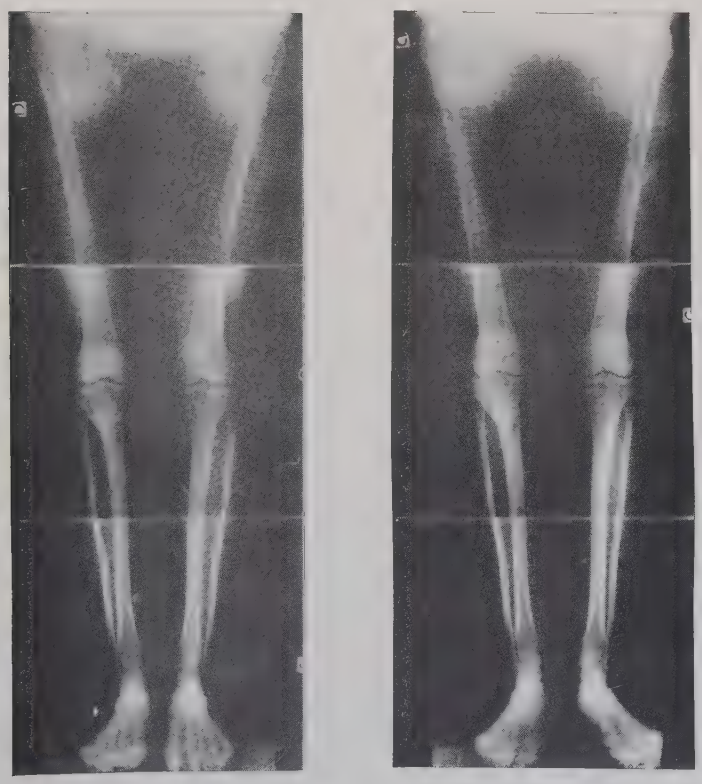

Radiologiquement : Les faux profils ne font pas apparaitre d'anomalie importante d'antéversion fémorale. Les clichés des membres inférieurs en charge objectivent :

- l'absence de genu-varum à gauche et à droite un genu-varum de 1° avec 7 mm d'écart entre l'axe mécanique du membre inférieur et le milieu des épines tibiales.
- Une rotation de 20° de l'épiphyse fémorale inférieure.

Voir Fig. X1, le tableau récapitulatif des mesures effectuées sur les radiographies.

Observation n° 4.

CLE Martine, 20 ans dossier n° 70217.

Vue dans le service pour suspicion de lésion méniscale sans antécédents traumatiques. Douleur interne à l'interligne, instabilité, petite baïonnette mais surtout torsion tibiale externe de 30° à gauche et 40° à droite.

Intervention Professeur TRILLAT Décembre 1974 :

Première intervention à gauche. On corrige entre 30 et 35° après repérage par broche. Fixation par un seul fil métallique et par deux vis faisant, à la fois, hauban et effet de dérotation.

Apparemment très bonne correction. Consolidée en deux mois et remise à l'appui. La malade se déclarait satisfaite lors de la dernière consultation. Malheureusement, elle n'a pas répondu aux reconvocations, ce qui est d'autant plus regrettable que, cliniquement, on suspectait une antéversion de hanche.

Observation n° 5.

DAB Bernadette, 24 ans dossier n° 62686 Fig. V1

Se plaint de déboitement du genou droit avec impression de dérangement interne. Douleurs verticales et pseudo-blocage.

A l'examen : Signe de la baïonnette à deux croix, genu-varum avec 5 cm d'écart inter condylien. Rotation externe exagérée du tibia.

Intervention en Mars 1974 Professeur TRILLAT

Ostéotomie double de dérotation du tibia droit. Après réflexion, au lieu de faire une seule ostéotomie de 30°, on se décide pour deux ostéotomies de 15° sans ostéotomie du péroné.

- 1° - Ostéotomie haute juste en-dessous de la tubérosité tibiale. On obtient, très facilement, 15°. Le maintien de la réduction est obtenu par un fil métallique à la façon d'un hauban empéchant la dérotation par une fixation par deux vis. On complète par une agrafe interne de solidarité.

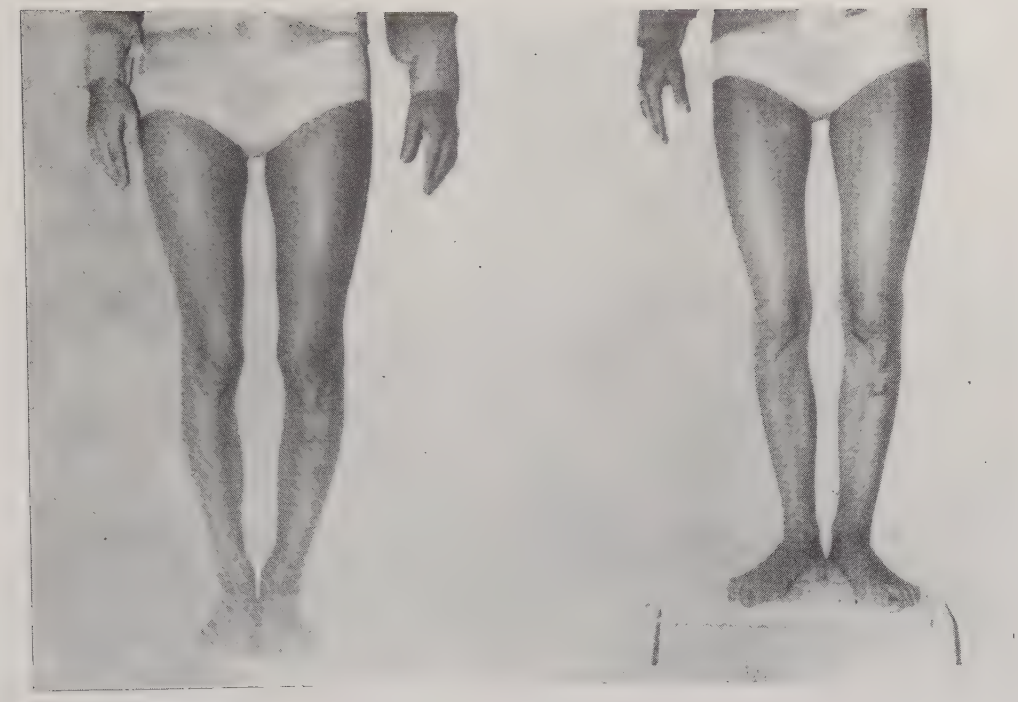

Fig VI

a	b
c	d

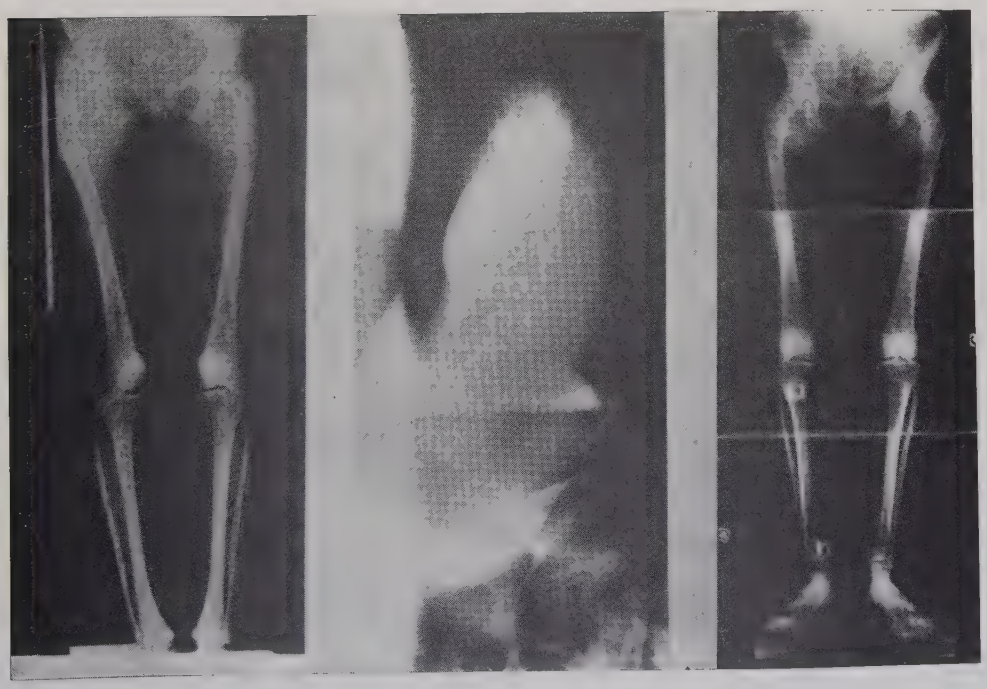

- 2° - Ostéotomie horizontale sus articulaire de la cheville droite. On se contente de couper le tibia avec deux broches verticales ; on arrive à obtenir 15° de dérotation que l'on maintient par deux agrafes internes.
  Suites simples, appui au deuxième mois.

Revue dix huit mois après l'intervention :

Malade non satisfaite, gênée par sa cheville qui est douloureuse et par la persistance d'une grande partie de la symptomatologie au niveau du genou.

A l'examen : genu-varum (6 cm d'écart inter condylien).

- torsion externe tibiale de 40° à droite et 30° à gauche.
- Signe de la baïonnette à deux croix des deux côtés, signe du rabot et de Smillie négatifs.
- Pas de laxité du genou
- Morphologie normale des pieds.
- Mobilité de hanche normale mais rotation externe de 35°, rotation interne de 45° à droite et à gauche.
- Enfin, la malade s'efforce de marcher pieds parallèles.

Examen radiologique :

- Les faux profils ne font pas suspecter une anomalie de l'antéversion. Les clichés pris suivant la technique de MAZAS donnent une antéversion corrigée de 13° à droite et 14° à gauche. (Fig. VI e).

- Sur les clichés des membres inférieurs en charge, pieds parallèles, on note un genu-varum de 7° à droite et de 5° à gauche avec une distance séparant l'axe mécanique de la jambe du milieu des épines tibiales de 25 mm à droite et de 10 mm à gauche.

La comparaison des degrés de rotation des épiphyses supérieures et inférieures du fémur est en faveur de l'absence d'antéversion ; de plus, on note, pieds parallèles, une rotation interne de 30° de l'extrémité inférieure du fémur.

Le cas est interessant car on retrouve plusieurs membres de la famille atteints de la même anomalie : deux frères, deux nièces de 5 et 7 ans, une soeur que nous avons pu examiner.

Les autres cas que nous allons étudier ont été vus en consultation à l'occasion de troubles siégeant au niveau du genou. Ils n'ont pas été opérés car, la symptomatologie ne l'autorisait pas.

Observation n° 6

BER Nicole, 31 ans soeur de Bernadette DAB (Observation n° 5) Fig. VII
Entorses fréquentes de la cheville. Pas d'instabilité ni de douleur au niveau du genou en dehors des mouvements de flexion forcés où la malade ressent alors des craquements.

A l'examen : Pas de laxité. Torsion tibiale externe de 45° bilatérale. Signe de la baïonnette à deux croix sans signe rotulien. 45° de rotation externe de hanche, 50° de rotation interne retrouvée à droite et à gauche. La malade marche le pied en rotation externe.

Radiologiquement : Les clichés, selon la technique de MAZAS donnent une antéversion de 26° à droite et de 24° à gauche.

Le cliché des membres inférieurs en charge, pieds parallèles, confirme le genu-varum de 4° à droite et 3° à gauche avec l'axe mécanique du membre passant à 13 mm en dedans du milieu des épines tibiales à droite et 10 mm à gauche.

Important recouvrement de la malléole péronière par le pilon tibial.

Enfin, pieds parallèles, l'épiphyse inférieure du fémur est en rotation interne de 20°.

Voir Fig. XI le tableau récapitulatif des mesures effectuées sur les radiographies.

Observation n° 7

Mademoiselle CIA, 20 ans dossier 66920 (Fig. XII)
Venue à la consultation pour gonalgies diffuses, sans caractéristique évocatrice d'une affection particulière, survenues à la suite d'une contusion.
Pas d'antécédents familiaux ou personnels d'affection au niveau de la hanche ou du pied.

A l'examen torsion tibiale externe de 45° à droite et 40° à gauche.
Genu-varum (écart inter condylien de 6 cm). Discrète laxité en valgus flexion et tiroir rotatoire externe à la limite de la normale.
Pas de signe rotulien mais signe de la baïonnette positif. L'examen des hanches est normal, rotation externe de 60°, rotation interne de 40° à droite et à gauche.
Enfin, la malade marche pieds parallèles, genoux en dedans.

Fig VII

a	b
c	d

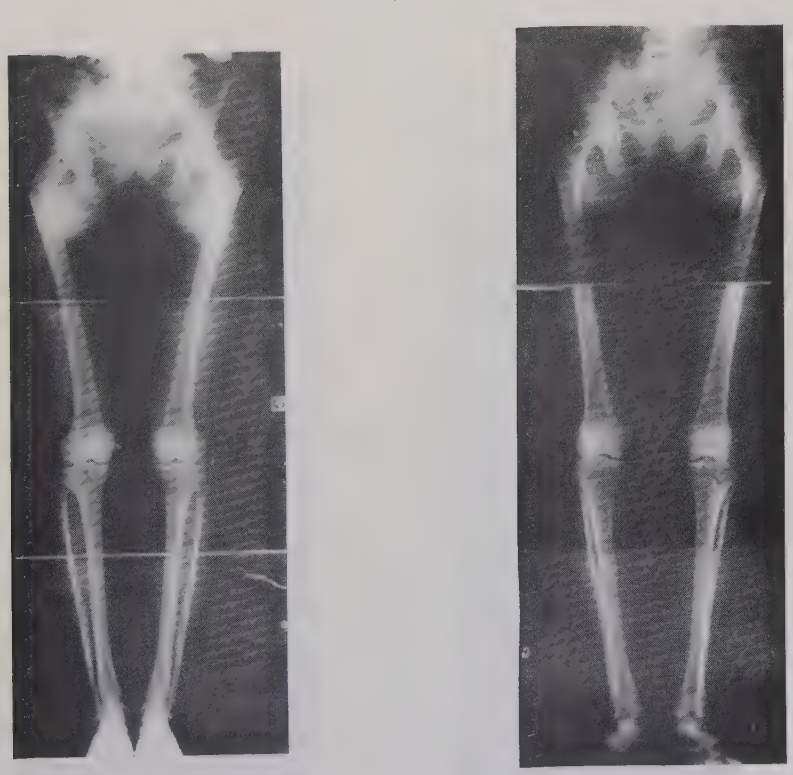

Fig VIII

a	b
c	d

L'examen radiologique : Tendance à la subluxation de rotule sur les vues aériennes (Fig. IX c) . L'étude des clichés en charge, pieds parallèles, de la totalité des membres inférieurs met en évidence :
Un genu-varum de 5°4 à droite, de 4° à gauche, avec une distance : axe mécanique du membre - milieu des épines tibiales de 22 mm à droite contre 21 mm à gauche. De plus, l'épiphyse fémorale est en rotation interne de 30°.

L'analyse des rotations des épiphyses supérieures et inférieures est en faveur d'une absence d'antéversion excessive ; ce que l'on suspectait, déjà, sur les clichés en faux profils.

Voir Fig. XI, le tableau récapitulatif des mesures effectuées sur les radiographies.

Observation n° 8

Monsieur EDE, 20 ans dossier n° 70220 (Fig. IX).
Vu à la consultation pour douleurs internes du genou gauche sans hydarthrose ni instabilité, apparues à la suite d'un accident en torsion.

L'arthrographie pratiquée s'avère normale. L'examen met en évidence une torsion tibiale bilatérale d'au moins 45°. Bonne stabilité des deux genoux. Genu-varum (écart inter-condylien de l'ordre de 6 cm). Pas de signe rotulien. Léger pieds creux. Examen de la hanche normale avec une rotation externe de 70° et une rotation interne de 40° à droite et à gauche.

Examen radiologique : Tendance discrète à la subluxation sur les vues aériennes (Fig. IX b). Les faux profils font suspecter une absence d'antéversion. Les grands clichés en charge des membres inférieurs, de face, confirment le genu-varum de 5° à gauche et de 6° à droite avec un écart : axe mécanique du membre - milieu des épines tibiales de 15 mm à gauche et 20 mm à droite.
D'autre part, l'épiphyse inférieure est en rotation de 30°, l'étude des rotations des épiphyses inférieures et supérieures étant en faveur d'une antéversion normale.

Voir Fig. XI, le tableau récapitulatif des mesures effectuées sur les radiographies.



Fig IX

a	b
c	d



ETUDE DE NOS OBSERVATIONS

Dans aucun des cas étudiés nous n'avons retrouvé d'antécédents pathologiques familiaux à type de pieds bots ou de luxation congénitale de hanche. Par contre, dans deux de nos observations (1,5,6) on note la même anomalie chez d'autres membres de la famille.

Les antécédents pathologiques personnels sont essentiellement représentés par des entorses du genou (4 cas) ou de la cheville.

L'âge de la découverte de l'affection est variable ; en général, il s'agit d'individus jeunes entre vingt et trente huit ans (moyenne vingt six ans). Une malade ayant vu ses troubles débuter à l'âge de quatorze ans.

Dans sept cas sur huit, il s'agit de sujet de sexe féminin.

La symptomatologie est variable mais quelques symptômes dominent le tableau clinique.

- Les douleurs pratiquement constantes (sept cas sur huit) à localisation essentiellement interne (quatre cas observation 8,4,3 et 1) sont plus rarement à type de gonalgies diffuses (trois cas, observation 7,5 et 2).
- L'instabilité retrouvée dans trois cas (observation 2,3 et 4) peut représenter le symptôme fonctionnel majeur.
- Dans deux cas, on note des pseudo-blocages (observation 5 et 2) et une fois des douleurs de la hanche (observation 3). Une de nos opérées signale qu'elle se "sent" bien mieux au niveau de sa hanche du côté opéré depuis l'intervention bien que cette articulation ne l'ait jamais gênée.

Enfin, on est étonné de ne retrouver, que dans deux cas, une symptomatologie évocatrice d'une subluxation de rotule.

Examen clinique :

a) - le défaut d'axe : constant, il est marqué par un genu-varum de 2 à 6 cm d'écart inter-condylien, mesuré le malade debout pieds parallèles; rotule au zénith on est surpris de constater que ce genu-varum a tendance à diminuer.

b) - examen du genou : le signe de la baïllonnette est toujours retrouvé, plus ou moins prononcé. Si dans deux cas on note des signes de subluxation rotulienne, dans deux autres cas (observation 2 et 3) l'arthrotomie n'a révélé ni lésion méniscale ni lésion rotuliennne.

Dans quatre cas (observation 1,2,3 et 7) il apparaît une laxité en valgus flexion et un tiroir antérieur à la limite de la normale.

c) - L'étude de la torsion tibiale : la mesure est effectuée sur les malades couchés, rotule au zénith, quadriceps en tension après repérage des points malléolaires ; un goniomètre nous donne alors le degré de torsion. Cette méthode n'est pas aussi précise que si l'on utilise le topomètre. Nous pensons, cependant, qu'elle est suffisante en clinique.

Dans tous nos cas, la torsion est importante toujours supérieure à 30° en moyenne de 45° à droite, de 35° à gauche.

Examen de la hanche :

Il est normal quant à la flexion, l'extension l'abduction et l'adduction. Les rotations sont d'amplitudes normales dans quatre cas. Les quatre autres cas ayant des rotations internes supérieures aux rotations externes (observation 3,4,5 et6)

Examen des pieds :

A part une observation (8) où on note un léger pied creux, tous les autres malades ne présentent pas d'anomalie importante de l'architecture du pied, qu'il s'agisse de l'avant, de l'arrière-pied, ou de la voute plantaire examinée au podoscope.

Etude de la marche : Nos malades marchent soit pieds parallèles, genoux en dedans, soit pieds en dehors, genoux de face , soit enfin pieds légèrement en dehors et genoux légèrement en dedans. Nous n'avons pas pu établir de corrélation entre le type de la marche et l'importance de la symptomatologie. Par contre les malades marchant pieds parallèles avouent faire un effort pour maintenir cette position en raison du caractère inesthétique de la marche pieds en dehors.

Examen radiographique (Fig. X1)

Les clichés standards de face et de profil sont normaux. Sur le profil un signe attire l'attention : le décalage important des deux condyles l'un par rapport à l'autre.

Les vues aériennes de la rotule montrent dans trois cas une tendance à la subluxation de rotule (Fig. X)

Les clichés en "faux profils" pris rotule de face ne montrent pas d'anomalie importante de l'antéversion. Les clichés des membres inférieurs en charge pris pieds parallèles, puis rotule au zénith mettent en évidence :

a) - sur le cliché pieds parallèles

- Un genu-varum : supérieur à droite compris entre 1° et 8° soit une moyenne de 5° et une distance moyenne, axe du membre - milieu des épines tibiales de 19 mm (extrême 31 - 10).

Moins marqué à gauche avec des angles s'échelonnant entre 0° et 4°, soit une moyenne de 3° et une distance moyenne, axe du membre - milieu des épines tibiales de 12 mm (extrême 0 - 15).

- Une rotation interne du fémur : mesurée d'après les tables de rotation de Paul VUILLARD, de 26° en moyenne à droite (écart entre -20 et -30) de 23 ° à gauche (écart entre -10 et -30).

- Un tibia varum de 2°5 en moyenne.

b) - Sur le cliché pris rotule au zénith

- Le genu-varum diminue dans cette position, la distance entre l'axe mécanique du membre et les épines tibiales passe à 17 mm à droite et 9 mm à gauche.

- La rotation interne du fémur diminue elle aussi. La persistance d'une rotation interne est dûe à une insuffisance de correction de la rotation lors de la prise des clichés car nous l'avions sous estimée

- L'aspect très évocateur de la mortaise tibio-péronière attire l'attention ; l'extrémité inférieure du péroné se superpose sur l'extrémité inférieure du tibia soit totalement (observation 8,6,5 et 1) soit partiellement. Ceci, est à notre avis un bon signe de détection des hypertorsions tibiales.

- Enfin le tibia varum est de 4°5 en moyenne.

c) - La comparaison des clichés pris, pieds parallèles et rotule au zénith apporte les éléments suivants :

- La notion de variation de l'importance du genu-varum, celui-ci diminue dans la position rotule au zénith alors que, paradoxalement, le tibia varum s'ac-

centue dans cette position.

- La mise en évidence de la rotation fémorale dans la position, pieds parallèles.

La recherche du degré d'antéversion par la radiographie a été pratiquée suivant plusieurs techniques. L'incidence de DUNLAP nous a donné des résultats qui sont apparus peu fiables, nous expliquerons plus tard pourquoi. Pour cette raison, nous avons utilisé l'incidence de MAZAS qui n'a pu être, malheureusement, pratiquée dans de bonnes conditions que deux fois. Les valeurs trouvées 13°, 14°, 20° correspondant à l'antéversion normale.

L'INTERVENTION

Pratiquée dans quatre cas seulement, lorsque la symptomatologie clinique l'imposait, a toujours comporté une ostéotomie haute de dérotation du tibia. Dans un cas une valgisation et une ostéotomie du péroné ont été associées (observation 4). Dans l'autre cas, une ostéotomie basse supplémentaire du tibia (observation 1) a été effectuée. Plusieurs types de montages ont été utilisés, agrafes, vis solidarisant la baguette osseuse d'insertion du tendon rotulien de part et d'autre de l'ostéotomie, hauban antérieur fixant la détorsion, association des différents procédés. Plâtre deux mois. La cicatrisation a toujours été obtenue per-primum ainsi que la consolidation osseuse. La seule complication a été une paralysie transitoire du sciatique poplité externe chez une malade ayant une ostéotomie du péroné (observation4).

Les malades opérés se déclarent satisfaits avec disparition presque complète des troubles (observation 3,4 et 5) ou nette amélioration (observation 2). Il s'agit dans ce cas, d'une malade opérée à plusieurs reprises de son genou. Enfin, seule, une malade n'a vu disparaitre ses troubles et se déclare gênée au niveau de sa cheville : il s'agit de l'observation 5, ostéotomisée à deux niveaux, il persiste dans ce cas une torsion exagérée malgré une dérotation importante de l'ordre de 30°.

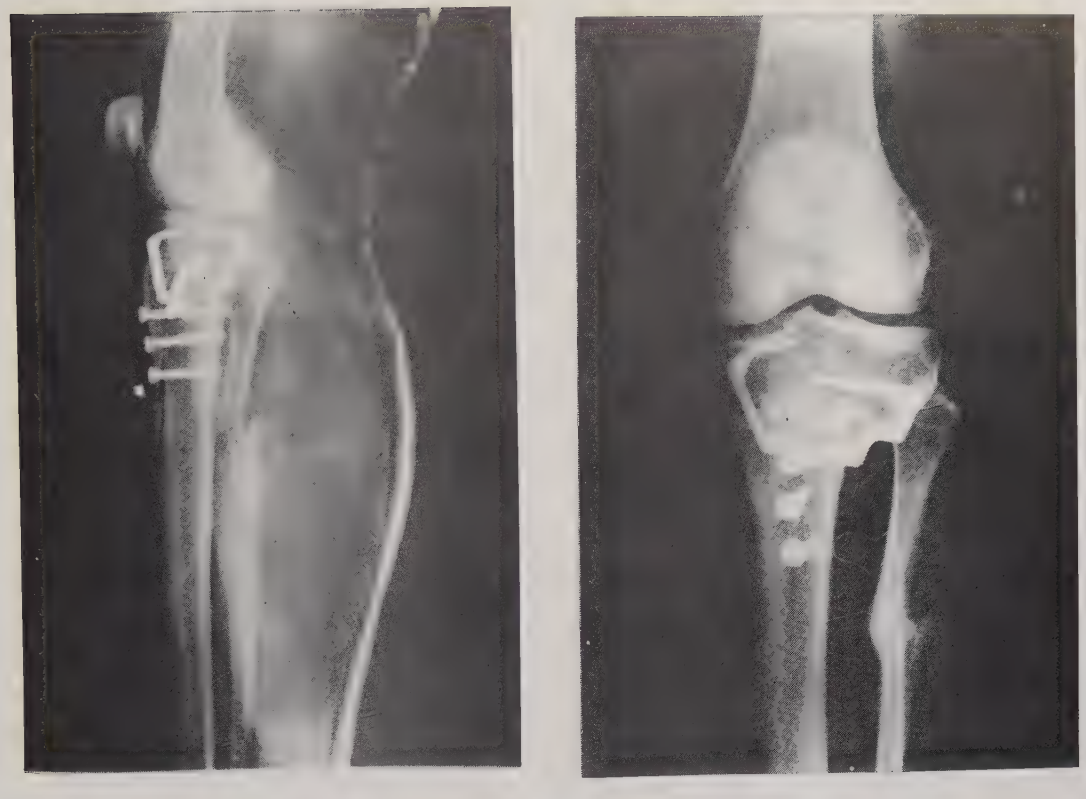

Fig X

a	b
c	d

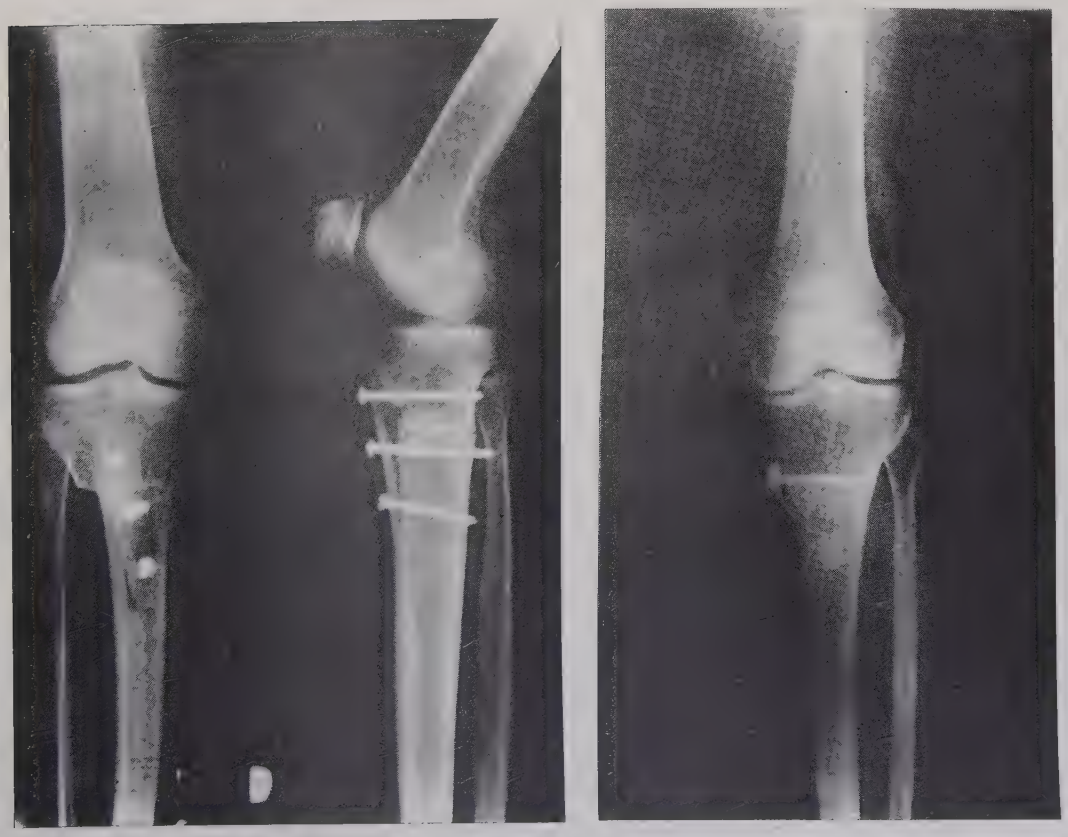

		Dab		Roc		Boc		Cha		Cia		Ede		Ber	
		op D	G	D	G op	op D	G	D	G op	D	G	D	G	D	G
Angle cervico diaph.	P//	125	120	130	130	125	115	130	135	130	130	125	125	120	120
	RZ	130	130	130	130	128	120	130	125	135	135			130	130
Antev.		13	15							20	23			26	24
Rot. fem	P// ES	-30	-30	-30	-20	0	-20	-20	0-10	-20	-30	> -30	> -30	-20	-20
	P// EI	-30	-30	-30	-20	0	-20	-20	-10	-20	-30	-40	-30	-20	-20
	RZ ES	0	-10	-20	-10	0	0	0+10	0	10	-20			0+10	0+10
	RZ EI	0	-10	-20	-10	0	0	0+10	0	10	-20			0	0
Deport d'axe en varus	P//	21	10	7	5	7	0	31	13	22	14	20	15	13	8
	RZ	23	6	4	0	0	0	25	10	18	14			10	6
Varus	P//	7°	5°	2°	1°	1°	0	8°5	4°	5°5	4°	6°	5°	4°	3°
Varus tibia	P//	4°	4°	0	0	5°	0	5°	2°	5°	5°	3°	2°	0	0
	RZ	10°	6°	3°	1°	5°	0	10°	5°	5°	5°			3°	1°
Torsion T		40	30	30	10	15	40	45	5	45	40	45	40	45	45
Rot clinique hanche	RI	45	45	45	45	45	45	30	30	40	40	50	50	40	40
	RE	35	35	50	50	40	30	50	50	60	60				

fig XI

ANALYSE DE NOS RESULTATS

1°) - Les antécédents. On ne retrouve pas d'antécédents personnels ou familiaux d'affection au niveau de la hanche à type de dysplasie. Ceci aurait pu nous orienter quant à l'origine réelle de la torsion tibiale. De même, nous avons recherché des anomalies familiales au niveau des pieds en raison des troubles de torsion tibiale accompagnant certaines malformations, le pied bot par exemple.

La fréquence élevée des entorses du genou ou de la cheville dans les antécédents personnels n'est pas pour nous surprendre en raison des conditions mecaniques de fonctionnement défavorable de ces articulations.

Enfin, le caractère héréditaire est retrouvé dans deux cas, l'affection se transmettant dans les deux sexes. Les auteurs américains rapportent d'ailleurs des cas de torsion interne suivie dans quatre générations. RAMPOLDI admet, lui, le caractère héréditaire de la torsion tibiale externe.

2°) - l'âge. Il s'agit d'individus jeunes ce qui serait en faveur d'une mauvaise tolérance assez précoce au niveau de l'articulation du genou. Cette constatation est un argument important pour l'intervention en raison du caractère vraisemblablement arthrogène de l'hypertorsion tibiale externe à long terme. C'est, tout au moins, ce que semble admettre la plupart des auteurs. Ceci pose bien sur le problème de la date de l'intervention. Nous nous sommes guidés sur la symptomatologie clinique.

3°) - Le sexe. Cette affection semble plus fréquente chez la femme (huit cas sur dix).

La symptomatologie :

Elle est trompeuse, atypique, nous orientant vers le genou :

- Pseudo-méniscale mais suffisamment évocatrice pour que l'on soit amené à demander des arthrographies.

- Pseudo-rotulienne, seul le signe de la baïllonnette étant retrouvé.

- Batarde, enfin, ne permettant alors de suspecter aucune affection déterminée. Par contre, dans tous les cas, c'est pour une souffrance du genou que les malades nous ont consultés, ceci soulignant la mauvaise tolérance de l'hypertorsion externe du tibia à ce niveau.

L'examen clinique :

Le défaut d'axe est constant et deux malades chez lesquelles on notait un défaut d'axe en varus infime, signalent qu'avant l'intervention ce défaut était plus important. Marqué dans la position, pieds parallèles, le varus tend à diminuer lorsque l'on met les rotules de face Ceci se confirme radiologiquement mais à l'opposé des auteurs, nous pensons, qu'il s'agit non pas d'un pseudo-genu-varum positionnel mais au contraire d'une pseudo-correction dûe au fait que le membre est examiné sur le côté. A la limite, tout membre présentant un genu-valgum ou un genu-varum important regardé par un observateur, de face, alors que le membre est en rotation de 90°, semblera droit à l'observateur en l'absence de flexum ou de récurvatum. D'ailleurs, si radiologiquement le genu-varum diminue en rotation externe, le tibia varum, lui, augmente.

Cependant, le problème est plus complexe du fait qu'anatomiquement les os ne sont pas rectilignes verticaux ; il est logique de penser qu'une anomalie de position du membre en rotation puisse donner un aspect de valgus ou de varus qui se corrige lorsque le membre est remis en bonne position. Il nous a été possible d'examiner une malade présentant une torsion interne du tibia. Debout pieds parallèles, les axes étaient sensiblement normaux ; par contre, couché, rotule au zénith, apparaissait, un vrai genu-valgum de 25 cm d'écart inter-malléolaire. L'examen plus minutieux mettait en évidence un genou dont l'axe de flexion extension était non plus dans un plan frontal mais dans un plan en rotation externe.

L'examen de la hanche :

Nous nous sommes heurtés à beaucoup de problèmes lors de la recherche du degré d'antéversion fémorale. Si dans quatre cas les amplitudes de rotation interne et externe sont cliniquement normales, nous trouvons dans quatre autres cas, une rotation interne supérieure à la rotation externe.

Ceci serait en faveur d'une éxagération de l'antéversion. Dans ces cas, l'écart entre les amplitudes de rotation interne et externe est de l'ordre de I5° ce qui est peu significatif. SWANSON admet qu'il faut au moins 30° de différence entre les amplitudes de rotation pour qu'il y ait un trouble de l'antéversion. De toute façon, les mesures cliniques nous semblent sujettes à caution ; on mesure l'antéversion le malade couché sur le ventre, jambe fléchie à 90° sur la cuisse. Cette position indique théoriquement une rotation fémorale nulle et représente le degré de rotation de référence 0.

Du fait du varus et de la torsion tibiale, il nous semble qu'il y a déjà, si l'examen s'effectue l'axe du pied parallèle à l'axe de la cuisse, une rotation fémorale. Ceci représente une première cause d'erreur.

On peut aussi penser qu'il existe une diminution de la rotation externe chez ces individus non par hyperantéversion du col fémoral mais par rétraction capsulo-ligamentaire dûe à la position permanente en rotation interne du fémur.

L'examen des pieds :

L'architecture plantaire est normale de même que l'examen au podoscope. Seul un de nos malades présentait un léger pied creux. Pour RIGAULT un pied creux valgus est très fréquemment associé à l'hypertorsion externe.

L'examen du genou :

Le signe de la baïonnette est constant ; ceci implique plusieurs remarques :

- D'abord, que la torsion tibiale exagérée se répartie vraisemblablement sur l'ensemble de l'os.
- Ensuite, que chez ces patients, on pourrait imaginer que la symptomatologie soit en grande partie d'origine patellaire. Plusieurs éléments vont contre cette conception. Les signes cliniques en premier lieu. Nous avons recherché, signe du Rabot, signe de Smillie, instabilité latérale de la rotule. Tous ces symptômes se sont avérés négatifs sauf dans deux cas où ils étaient modérés.
- Enfin, deux arthrotomies exploratrices ont été pratiquées pour vérifier l'intégrité du ménisque. Elles ont permis de vérifier le bon état du cartilage rotulien.

ETUDE DE LA DEMARCHE

Le fait que les malades marchent soit pieds parallèles, soit pieds en dehors est pour nous un argument important. Il serait illogique que pour compenser un excès d'antéversion de hanche un patient développe une hypertorsion tibiale externe dans le but de marcher les pieds correctement orientés et que, secondairement, il se mette à marcher les pieds en dehors. Les malades marchant les pieds en bonne position sont d'une part plus gênés sur le plan fonctionnel et d'autre part avouent qu'ils adoptent volontairement cette position pour des raisons esthétiques.

L'examen radiographique

Il est très important. Il doit nous renseigner sur les conditions de fonctionnement du menbre inférieur. Il faut toujours avoir à l'esprit que la radiographie ne donne une image que dans un plan et par là même, il faut de nombreuses incidences pour pouvoir étudier les phénomènes dans l'espace.

a) - Les clichés standards du genou

-"de face" les condyles n'ont pas leur aspect habituel en raison de la rotation fémorale.

-"de profil" l'image est plus évocatrice montrant un décalage important entre les bords postérieurs des deux condyles. La tête du péroné se superpose plus ou moins sur le tibia.

De plus, on note parfois un aspect particulier de l'épiphyse supérieure du tibia. Les plateaux tibiaux au lieu d'être sensiblement perpendiculaires à la diaphyse sont, dans ces cas, dans un plan oblique en bas et en arrière.

b) - Les clichés de la cheville

montrent une superposition anormale du péroné sur le tibia au niveau de la mortaise tibio-péronière inférieure. Cette superposition sur un cliché pris, rotule au zénith, est proportionnelle à la torsion tibiale.

Tous ces signes radiologiques indirects ont le mérite d'attirer l'attention et doivent faire rechercher une anomalie de torsion du membre.

c) - Les clichés prenant les membres inférieurs en totalité.

- Pieds parallèles : l'angle cervico-diaphysaire moyen est de I26°; rotule au zénith il est de I30°.
-Pieds parallèles : le genu-varum est constant à droite de 5° en moyenne. (écart I°- 8,5°) ceci entraine un déport de l'axe mécanique théorique en dedans du milieu des épines tibiales de I9 mm (écart I0 - 3I)
le genu varum est constant à gauche de 3° en moyenne (écart 0° - 4°) avec un déport d'axe en dedans de I2 mm (extrême 0 - I5). Rotule au zénith le genu varum diminue le déport en dedans de l'axe mécanique du membre passant à I7 mm à droite et à 9 mm à gauche. Ceci montre que le genu-varum est en partie positionnel.

- L'anomalie d'axe est surtout due à un tibia-varum plus important à droite (3°) qu'à gauche (2°) augmentant sur les clichés pris dans la position rotule au zénith (6° à droite, 2,5° à gauche).
L'augmentation paradoxale du tibia-varum, alors que l'axe mécanique du membre tend à se normaliser, s'explique en partie par la morphologie particulière de l'épiphyse supérieure du tibia. D'autre part, on sait que la rotation externe du tibia s'accompagne d'une inclinaison en varus de ce dernier par rapport au fémur. Il faudra tenir compte de ces éléments lors de la correction chirurgicale de la malformation.

- Les tables de VUILLARD permettent d'affirmer que l'aspect clinique du genou est dû à une rotation interne de 26° en moyenne à droite (écart entre -20 et -30) de 23° à gauche (écart entre -10 et -30). Sur les clichés pris dans la position rotule au zénith, cette rotation interne devrait théoriquement être nulle ; en fait, elle apparait encore ce qui souligne la difficulté

que l'on a de déterminer avec précision, cliniquement, le plan frontal de l'extrémité inférieure du fémur et par là même du genou.

- Nous avons aussi recherché sur ces tables, si nous pouvions calculer l'antéversion du col fémoral à 10° près. Théoriquement, connaissant le degré de rotation des épiphyses supérieures et inférieures du fémur, on devrait pouvoir en déduire l'importance de l'antéversion. La précision de 10° serait suffisante ; nous n'avons pas la preuve de la validité de cette méthode qui, appliquée à nos malades, nous a donné des chiffres d'antéversion dans les limites de la normale.

d) - Les incidences spéciales.

Les clichés en position de faux profils doivent être effectués en s'assurant que la rotule est bien de face. Ceci introduit une cause d'erreur non négligeable. On sait, de plus, que ces radiographies ne permettent que de déceler et non de calculer un défaut d'antéversion. Dans notre série ils n'ont pas mis en évidence d'excès d'antéversion, par contre, on a noté un discret pincement postéro-inférieur de l'articulation coxo-fémorale étonnant chez ces gens jeunes.

La recherche de l'antéversion fémorale par des incidences appropriées doit être très minutieuse. Nous avons montré qu'en extension, le fémur présente dans la position, pieds parallèles, une rotation interne de l'ordre de 30°. Si les clichés sont pris sans que cette rotation soit corrigée, on peut craindre que l'erreur dans l'interprétation des films ne devienne très importante. L'incidence de DUNLAP par exemple, nous a donné des résultats totalement ininterprétables. Pour cette raison, nous avons utilisé l'incidence de MAZAS qui nous permet, semble-t-il, d'éliminer cette cause d'erreur importante. Malheureusement, sur le plan pratique ces clichés sont difficiles à réaliser et nous avons dû en effectuer beaucoup avant d'avoir des films interprétables. Dans les deux cas, où nous avons pu les réaliser dans de bonnes conditions, les valeurs trouvées après correction étaient de : 13° - 15° - 24° - 26° soit des valeurs normales ou des valeurs légèrement augmentées. Il se trouve qu'il s'agissait des deux malades ayant les torsions tibiales les plus importantes et où, cliniquement, on pouvait suspecter une antéversion excessive.

La radiographie osseuse doit être faite d'après des incidences extrêmement précises et nous avons été surpris lors de ce travail d'être confrontés à des problèmes qui nous semblaient résolus.

- Les résultats post-opératoires

Quatre malades ont été opérés. Seule la gêne fonctionnelle importante nous a amenés à intervenir. On est étonné de constater qu'à anomalie et âge égal, certains malades sont gênés et d'autres pas. Ce point reste non élucidé. L'intervension, comportant essentiellement une ostéotomie de détorsion associée à une correction du varus semble donner de bons résultats.

DISCUSSION

L'hypertorsion tibiale externe est une anomalie morphologique plus fréquente que l'on pourrait le penser en étudiant la littérature. Elle pose tout un ensemble de problèmes.

Nous avons éliminé de notre étude des hypertorsions externes secondaires à des cals vicieux très différentes sur le plan diagnostic, évolutif et thérapeutique.

A - Etiologie de l'hypertorsion tibiale.

L'origine acquise ou congénitale est très discutée. Les auteurs américains signalent le caractère parfois héréditaire mais insistent surtout sur le caractère acquis de l'hypertorsion tibiale externe. Pour CRANE 30 % des cas, seulement, seraient congénitaux, 70 % étant acquis. KITE estime qu'il s'agit essentiellement de lésions acquises. D'après ces auteurs, la position du nouveau-né et du nourrisson lors du sommeil, est la principale responsable ; dormant genoux repliés sur la poitrine, pieds tournés en dehors, ils développent progressivement une hypertorsion tibiale externe.

A l'âge de la marche ces enfants s'assoient sur les talons, pieds tournés en dehors. Ceci déterminera aussi un pied plat valgus sévère par affaissement de la voûte plantaire.

D'autres pensent que l'hypertorsion tibiale externe se développerait pour compenser une antéversion de hanche excessive : l'enfant pour faire fonctionner sa hanche dans de bonnes conditions mécaniques, placerait son fémur et par là même tout son membre inférieur en rotation interne. Secondairement, apparaitrait une hypertorsion tibiale externe compensatrice dont le but serait de permettre la marche sans que les pieds s'entrechoquent.

RAMPOLDI admet, lui, qu'il s'agit, essentiellement, d une malformation héréditaire. Nous avons une observation indiscutable suivie sur trois générations.

Nous pensons, nous, qu'il s'agit, essentiellement, d une anomalie héréditaire ou primitive isolée du tibia.

- Le caractère auto-entretenu de la lésion est très probable. Généralement. les défauts d'orientation des membres dans le plan frontal se corrigent d'eux-mêmes durant la croissance. Ici, du fait des anomalies de rotation, l'enfant se met dans des positions qui agravent les lésions. D'un autre côté, ces troubles poussent l'enfant à prendre ces positions qui sont, pour lui. plus confortables.

SWANSON explique l'anomalie en se référant à la loi de croissance osseuse de HEUTER VOLKMANN selon laquelle une augmentation de pression sur la surface épiphysaire diminue le taux de croissance et où, inversement, une diminution de pression entraine une augmentation du taux de croissance ; celle-ci dépend aussi de nombreux autres facteurs héréditaires,nutritionnels,hormonaux,et du tonus musculaire. Les déformations angulaires qui trouvent leur origine dans les épiphyses, résultent de la pression asymétrique appliquée à la surface épiphysaire. c'est-à-dire, perpendiculairement au cartilage de conjugaison. Les déformations avec torsion résultent de forces obliques appliquées perpendiculairement au plan épiphysaire et parallèlement au plan du cartilage de conjugaison.

Théoriquement, il y a un point géométrique tel qu'une force appliquée au cartilage de conjugaison entraine une croissance épiphysaire sans angulation ni rotation. Néanmoins, beaucoup de forces se résolvent en vecteurs qui vont être source de rotations et d'angulations. Ainsi, une déformation en rotation peut produire une déformation angulaire dans le plan frontal ; la force nécessaire pour la produire est proportionnelle à l âge du patient et à la largeur de l'os.

De même la force totale à appliquer pour obtenir une déformation donnée ou sa correction, peut être distribuée pendant une durée brève avec une intensité importante ou pendant longtemps avec une intensité faible.

- Ces données expliqueraient la déformation tibiale que nous constatons. La torsion tibiale externe entraine des contraintes en varus au niveau du genou. Il s'agit, initialement, d'un pseudo-varus positionnel mais qui se transforme en un vrai varus au cours de la croissance. De toute façon, le caractère primitif ou secondaire de la torsion tibiale restera hypothétique tant que nous ne possèderons pas d'observations d'individus suivis de la naissance à l'âge adulte.

- Les arguments qui nous amènent à penser qu'il s'agit plutôt d'une anomalie tibiale isolée et non secondaire à une antéversion sont les suivants :

a) - Certains malades marchent les pieds franchement en dehors; ceux qui marchent les "pieds parallèles", c'est-à-dire avec un angle du pas normal de 6 à 8° environ ; disent adopter cette position pour des raisons esthétiques.

b) - TAFFRES analysant 39 membres inférieurs d'enfants de 15 mois à 8 ans présentant une marche en rotation interne constate que dans 31 cas, l'antéversion fémorale est très exagérée, la torsion tibiale très insuffisante. Dans les autres cas, la torsion tibiale est normale. Il existe un seul cas d'hypertorsion externe tibiale très importante avec, cliniquement, un excès d'antéversion fémorale. L'auteur signale que cette éventualité lui semble extrêmement rare d'après les cas qu'il a étudiés.

c) - A l'inverse, cliniquement, nous avons examiné des hanches dont les amplitudes de rotation étaient normales ou sub-normales chez des sujets présentant des torsions externes exagérées.

d) - Radiologiquement, nous pouvons affirmer au moins dans un cas, que l'antéversion est normale. Le discret pincement postéro-inférieur noté sur certaines radiographies s'explique mal en cas d'antéversion.

e) - Si ces malades avaient une torsion externe compensatrice d'une antéversion excessive du col fémoral, la correction chirurgicale devrait entrainer une marche en rotation interne ou, au moins, une gêne fonctionnelle au niveau de la hanche ; or ceci n'a jamais été noté.

Au contraire, dans un cas, les douleurs de hanche ont disparu et dans un autre cas, une malade, non gênée à ce niveau déclare "être mieux" à ce niveau depuis l'intervention.

L'origine exacte de l'affection reste donc difficile à affirmer. Toutes les étiologies sont théoriquement possibles, peut-être même sont elles intriquées en partie. Il n'en reste pas moins qu'elles sont importantes à discuter en raison de l'incidence thérapeutique qu'elles comportent.

B - Les limites physiologiques de la torsion tibiale externe.

La torsion physiologique du tibia semble s'inscrire dans des limites assez vagues. DUPUIS constate que 80 % des patients examinés présentent des torsions comprises entre 10 et 30°. Il considère la torsion tibiale négative comme pathologique mais il ne donne pas les limites de la torsion externe ; elle semblerait, sinon physiologique, tout au moins compatible avec une fonction normale jusqu'à 30 - 40°.

Nous sommes surpris de constater que la gêne entrainée par cette hypertorsion soit très variable. L'observation de deux soeurs présentant la même anomalie est la plus démonstrative : torsion et varus sont comparables, l'une est suffisamment gênée pour justifier une intervention. L'autre, ne présente aucune symptomatologie.

La cause de l'apparition des symptômes reste pour nous mystérieuse. Nous accordons plus de valeur à l'ensemble, varus, symptomatologie clinique, torsion tibiale, qu'à un chiffre isolé sujet à caution, de torsion tibiale.

C - La symptomatologie

Paradoxalement, seul RAMPOLDI signale que ces malades sont gênés mais il ne détermine pas la symptomatologie. Ceci provient peut-être du fait que le plus souvent les études des torsions tibiales anormales ont été effectuées chez des enfants avant que la gêne n'apparaisse. La symptomatologie est toujours localisée au niveau du genou, vraisemblablement en raison des possibilités limitées qu'à cette articulation de s'adapter aux contraintes en rotation.

La douleur interne, signe principal, s explique peut-être par les contraintes en varus et par une souffrance méniscale interne ; l'instabilité, elle, est probablement due aux difficultés de verouillage de cette articulation. On peut évoquer aussi dans la génèse de ces signes cliniques une pathologie rotulienne bien que notre examen et des constatations anatomiques per-opératoires soient peu en faveur de cette hypothèse.

Il faut reconnaitre que la baïonnette est importante et que parfois nous avons mis en évidence des signes cliniques et radiologiques modérés de dysplasie rotulienne. De toute façon, nous pensons que la correction chirurgicale doit s'accompagner d'une réaxation du système rotulien.

Des patients se plaignant d'une symptomatologie batarde au niveau du genou, avec un examen clinique et radiographique jugé normal, présentent, en fait, des troubles rotatoires du tibia passés inaperçus. Nous avons été surpris du

nombre relativement important de cas découverts depuis que nous avons commencé ce travail, et ce, vraisemblablement, en raison d'une meilleure analyse.

D - L'examen.

a) - Nous ne reviendrons pas sur les méthodes de recherche de la torsion tibiale. On constate que les torsions physiologiques comme pathologiques sont supérieures à droite qu'à gauche.

b) - Les pieds, sauf dans un cas où existait un pied creux, nous ont semblé à l'examen normaux ou sub-normaux. Dans la littérature, par contre, des anomalies sont très souvent signalées :

- Les auteurs américains notent le plus souvent un pied plat valgus sévère.

- Pour RIGAULT, il s'agirait d'un pied creux valgus ; RAMPOLDI, lui, trouve un varus de l'arrière-pied et une supination de l'avant-pied donnant l'allure d'un faux pied plat. Tous signalent, d'ailleurs, le danger de la correction de telles lésions chez l'enfant car elle risque d'entrainer une aggravation de l'hypertorsion tibiale.

c) - Le genou. L'élément le plus marquant est, bien sur, représenté par la position en rotation interne de l'articulation du genou, les rotules regardant non plus en avant mais en dedans. Laxité en valgus, flexion, tiroir antérieur sont un peu augmentés mais restent à la limite de la normale. Il est difficile de leur accorder une grande valeur en l'absence de pincement articulaire du compartiment interne.

d) La hanche. Flexion, extension, abduction et adduction sont normales. Il faut faire attention lors de la mesure des rotations internes et externes de partir de la position trochléenne dans le plan frontal sous peine d'introduire des causes d'erreur importante de l'ordre de 20 à 30° ; on risquerait alors de surestimer la rotation externe. On a déjà signalé la difficulté que l'on a de mettre le genou en position de rotation neutre. Ceci, est une première cause d'erreur. Il en existe une autre signalée par KNIGHT : il admet qu'il peut y avoir un raccourcissement des rotateurs internes et une rétraction capsulaire limitant la rotation externe sans qu'il existe d'antéversion exagérée de la hanche.

e) - Le varus. En partie positionnel mais aussi réel, il est essentiellement dû au varus tibial.

E - La radiographie.

Nous avons déjà donné les différents signes au niveau de la cheville et du genou qui doivent attirer l'attention et faire rechercher une hypertorsion tibiale. Nous avons insisté sur les difficultés et l'intérêt du calcul de l'antéversion fémorale ; celle-ci est sub-normale à notre avis.

Il existe d'après l'analyse des clichés que nous avons effectués, un autre argument radiologique : l'angle cervico-diaphysaire est normal de l'ordre de 130° dans la position du membre, rotule de face. Pieds parallèles, cet angle a une valeur de 125° environ, ce qui est logique ; la rotation interne diminuant l'antéversion et par là même l'angle cervico-diaphysaire.

JUDET et ROY CAMILLE, reprenant les travaux de METTER, ont montré que l'antéversion excessive du fémur est source de coxa-valga. Ils expliquent ceci par l'exagération de l'activité de la partie inférieure du cartilage de conjugaison épiphysaire supérieur sous l'action combinée de la modification de l'antéversion et de l'éventail des muscles fessiers.

Si on admet que la torsion tibiale externe n'a d'autre but que le recentrage de la tête fémorale dans le cotyle, on peut admettre que cette coxa-valga ne se produise pas ; par contre, certains de nos malades marchant dans la position, pieds en dehors, trochlée fémorale en avant, devraient voir apparaître cette coxa-valga compensatrice.

Sur certains clichés en "faux profil" on trouve un discret pincement postéro-inférieur de l'interligne coxo-fémoral ; ceci serait plus en faveur d'un fonctionnement plutôt en rétroversion de ces hanches.

Enfin, il faut savoir que tous troubles rotationnels vont par eux-mêmes entrainer des modifications de l'axe mécanique du membre en valgus et en varus comme l'a montré NICOD. Un contrôle radiographique comparatif des membres inférieurs en rotation externe de 10° et en rotation interne de 10°, soit une différence de rotation totale de 20° montre que l'axe mécanique global radiologique passe par le centre du genou sur le cliché en rotation interne, et à 15 mm en dehors sur le cliché en rotation externe.

Les rotations constitutionnelles des segments de membres inférieurs ou les défauts d'axe dans le plan horizontal d'un fémur, d'un tibia ou des deux engendrent aussi une modification radiologique des axes mécaniques. Ceci est dû à la morphologie même du fémur dont la rotation externe s'accompagne d'une abduction, et explique la correction apparente du varus lorsque le fémur est en rotation neutre. De même, on sait que la rotation externe tibiale s'accompagne d'une inclinaison en varus du tibia. Il faudra tenir compte de ces modifications

axiales en rotation lors de la correction chirurgicale du trouble.

Nous n'avons pas dans notre étude radiographique, recherché les anomalies d'orientation du cotyle.

F - Le traitement.

SOMMERVILLE admettant l'excès d'antéversion de hanche, propose une ostéotomie tibiale et fémorale. Pour nous, l'ostéotomie tibiale de valgisation et de détorsion est suffisante.

a) - L'ostéotomie tibiale.

Basse, au tiers inférieur, elle est dangereuse à notre avis, source de retard de consolidation, des cals vicieux de cheville, sa fixation est difficile. Elle a été pratiquée une fois dans notre série et a entrainé un mauvais résultat.

L'ostéotomie épiphysaire ou métaphysaire haute a notre préférence Elle consolide bien, le risque de pseudarthrose est minime. Elle peut-être pratiquée selon différentes techniques :

- Ostéotomie cunéiforme au-dessus de la tubérosité tibiale antérieure avec résection d'un coin externe permettant de corriger le varus et en partie la torsion, fixation par agrafes de BLOUNT.

- Ostéotomie plane sous tubérositaire conservant un pont osseux postérieur autour duquel on effectue la détorsion. Fixation par un hauban antérieur appuyé sur deux vis bloquant la rotation (Fig. X d).

- Ostéotomie plane sous tubérositaire après avoir détaché la tubérosité du tibia à la manière de ROUX, associée à une résection en coin corrigeant le varus. La fixation peut alors être assurée par des agrafes ou à l'aide de la baguette osseuse refixée par des vis au-dessus et au-dessous de l'ostéotomie (Fig. X c).
Ce montage a l'avantage de permettre la correction exacte de la baïonnette.
Dans tous les cas un plâtre post-opératoire est nécessaire.

b) - L'ostéotomie du péroné doit, à notre avis, être systèmatique.

- d'une part, elle facilite la détorsion.
- d'autre part, on peut craindre dans les détorsions importantes que l'orientation de la malléole péronière inférieure soit modifiée et retentisse sur l'articulation de la cheville.

c) - La correction du varus à effectuer, doit être déterminée, sur les grands films pris dans la position rotule au zénith. Ainsi, on ne risquera pas une hypercorrection gênante chez ces gens jeunes.

d) - L'importance de la détorsion devra être telle qu'il persiste une torsion tibiale de 20° environ. On s'aidera, pour cela, de broches transtibiales placées parallèlement au-dessus et au-dessous du foyer d'ostéotomie.

e) - L'indication opératoire.

Tous les auteurs s'accordent à reconnaitre le rôle arthrogène de tels troubles. S'il n'est pas question de poser une indication opératoire à titre préventif chez ces adultes jeunes, nous pensons que dès l'apparition des troubles, l'indication devient licite. Dans tous nos cas, les suites ont été simples, la consolidation rapide, la remise à la marche avec appui s'effectuant au bout de deux à trois mois. Certes nous n'avons pas un nombre de cas élevé ni un recul important pour être formel ; mais les résultats obtenus sont suffisamment encourageants pour que l'on continue dans cette voie.

THESE SOUTENUE PAR Monsieur Jérome BERARD

C O N C L U S I O N S

Nous avons examiné huit malades présentant une hypertorsion tibiale externe associée à un tibia-varum.

Cliniquement cette affection se traduit surtout par des gonalgies. A l'examen, on note une torsion tibiale externe excessive, un génu-varum et une rotation interne du genou.

L'ensemble de ces éléments réalise un morphotype bien défini du membre inférieur.

L'origine de l'hypertorsion externe est discutée.

Secondaire à une antéversion excessive, de hanche pour la plupart des auteurs, nous pensons nous, que l'antéversion de hanche est normale ou simplement augmentée.

Il s'agirait donc plutôt d'une anomalie tibiale isolée.

Nous proposons comme thérapeutique une ostéotomie tibiale de dérotation plane horizontale, métaphysaire corrigeant si nécessaire le varus.

L'indication opératoire a toujours été dictée par une symptomatologie importante, les malades présentant simplement une gêne mineure ayant été recusés malgré le risque arthrogene à long terme de cette anomalie.

A propos de huit cas d'hypertorsion tibiale externe associée à un génu-varum.

Le Président de la Thèse :

Professeur TRILLAT

Vu, le Directeur de l'U.F.R. ALEXIS CARREL

Professeur C. GIROD

VU et Permis d'Imprimer
LYON, le 9 JAN. 1978
LYON [redacted] Président
de l'Université, Président
du Comité de Coordination Médica

GERMAIN

B I B L I O G R A P H I E

1 TIBIA

DUPUIS La torsion tibiale Masson éd. Paris 1951

BERLE Torsion tibiale - Archive orthopédie und un full 1933 P. 56

BRANDT Torsion du tibia Zeit. für orthop. chirurgie 1928

CHARPY et MOUCHET Etude sur le péroné - Bibliog. Anatomique 1912 P. 27

LAMY Torsion spiroïde du Tibia - Journal de Radiologie Française 1914-1915 P. P. 237

POINOT André - La torsion tibio-péronière et son retentissement sur le squelette de l'arrière pied. Etude anatomique et physiologique. Déductions cliniques et thérapeutiques : Thèse Bordeaux 1962 n° 147

HUTTER L.G. et SCOTT WALTER - Tibial Torsion J.B.J.S. 31 A 511 518 July 1949

KITE J.H. Torsion of the lower extremities in small children J.B.J.S. 36 A 511-520 June 1954

FITCH Letter male to male transmission of tibial torsion M. AM - J. HUM GENET 26(5) 662 Sept. 1974

RIGAUD A et COLL - Torsion tibiale et torsion fémorale - Arch. Ana path 1965 13 n° 2 111-114

LYNA STAHELI M.D. and Gregory M. EHGELS Tibial Torsion- A method of assessment and a survey of normal children

KHERMASH M.D. G. LIOR and S.C. WEISSMAN - Tibial Torsion in the children

JAFFRES Calcul de l'angle de la torsion tibiale méthode radiogéométrique. Revue de Rhumatologie n° 5 P. 357 - 1974

Journal of Anatomy Londres - La rotation du péroné en conjonction avec le tibia 1953 87 P. 11 et 207
J.B.J.S. 1949 P. 511 Torsion de la jambe

Société Anatomoclinique de Bordeaux - Séance d'Avril 1939 - Physiologie normale de la pince malléolaire.

JAFFRES La marche en rotation interne des jeunes enfants - Rôle de l'antéversion fémorale et de la détorsion tibiale - Rev. Rhum. 1970 n° 4 P. 317-326.

LAURENCE CRANE M.D. - Femoral torsion and its relation to toeing in and toeing out J.B.J.S. 41 A 421

MAQUET P. SIMONET J. - Etude photoelastique du genou R.C. O 1966 52 n° 1-3-11

S.KARGER - W.TAILLARD - La croissance de l'appareil moteur (du normal au pathologique) Grenzgebiete der Pädiatrie 1965 - n° 14

BARNIER Torsion du tibia et correction chirurgicale J.B.J.S. 1956 P.1382

LOMBARD Anomalie d'attitude des membres R.C.O. 1945 P. 89

MAGNUSON Ostéotomie de dérotation J.B.J.S. 1946 - 28 P. 262

O DONOGUE Ostéotomie de dérotation South Medical Journal 1933 P. 1145

WEBER B.G. Dans quelles mesures les torsions du squelette des M.I. doivent elles être considérées comme des déformations et quelle est leur signification clinique Z.F.O. 94 - 2 - 287 - 1961

LOYD ROBERTS G.L. Medical Rotational Osteotomy for severe residual deformity in club foot. A preliminary report on a new method of treatment. J.B.J.S. (B2) 56 - 37-43 F et 74

KETTEL Proximal Tibial osteotomy Clinical Orthopaedics 103 46 - 1974

DUPARC J. et COLL. - Mesure radiologique des déviations angulaires du genou sur le plan frontal - Ann. Radiologie 1967 10 - 635 - 656

RAMPOLDI A. L'extratorsione Tibiale quale causa di Varismo del ginocchio - Centro traumatologico ortopedico di Roma. II divisione

DE PALMA Disease of the Kuce

HOHMANN G. HACKENBROCH M. LINDEMANN K. - Spezielle orthopädie untere extremität Band IV Teil II
Georg Thieme Verlag Stuttgart

BIBLIOGRAPHIE

II FEMUR

REYNOLDS et FEHERZER - Anteversion du col femoral Clinical Orthopaedics 14 P. 80 89 1959

H. BRATTSTROM - Les sources d'erreur dans la mesure de l'antéversion du fémur A.O.S. Vol 32 Fasc 3-4 1962 P. 252 - 256

TEINTURIER - Anomalie d'orientation du col du fémur et du cotyle - Etude statistique de 200 hanches R.C.O. 1970 56 - 3 - 219 - 230

SALET J. MASSE P. Guran Ph. Bruchon D. Lousequerres cliniques et pathologiques de l'antéversion exagérée du col fémoral. Archive Française de Pediatrie 1963 - 207 856 - 863

BRUCHON D. Etude clinique et pronostique de l'antéversion exagérée du col fémoral chez l'enfant Thèse Paris 1962

GAMONDES J.P. - L'enclouage à foyer fermé de la diaphyse fémorale Thèse Lyon 1974

VARE AM Angle of femoral torsion Hum Biol 46 233 - 8 - May 1974

MAZAS L. Mesure radiographique de l'antétorsion rémorale chez l'adulte Thèse Montpellier 1967 n° 135

MANLOT G., BERNAGEAN J., SANVEGRAIN J. - Mesure directe tomographique de l'angle de déclinqison (antéversion) du col fémoral chez le grand enfant et l'adulte - Revue Chir. Orthopédique 1966 - 52 - n° 1 69 - 76

PATERSON R., ESTAMOVE B. - Mesure radiographique de l'angle d'antéversion fémorale Rev. Rhumatologie 1968 n° 4 196 - 202 - 209

DUNLAP K. SHANDS A.R. HOLLISTER L.C. - A new method for determination of torsion of the femur. J.B.J.S. 35 A 289 1953

ELSASSER V. - Measurement of Torsion of the neck fo femur Z.F.O. 111-663 Aug. 73

DUNN D.M. Anteversion of the neck of the femur J.B.J.S. 34 B. 181 1952

KINGSLEY P.C. et OLMSTEDT. KJ. - A study to determine the angle of anteversion of the neck of the femur J.B.J.S. 30 A 745 - 1948

NETTER R. Etude de la statique de la hanche Thèse Paris 1940

RYDER C. CRANE C. - Measuring femoral anteversion - The problem and a method J.B.J.S. 35 A 321 1953

TEINTURIER P. - Etude de l'antéversion de hanche chez l'enfant R.O. T 54 n° 6 P. 545 - 551 1968

TABLE DES MATIERES

GENERALITES Page 1
LA TORSION TIBIALE 2
Etude embryologique et évolutive de la torsion tibiale 3
Origine des anomalies de torsion 4
Mesure de la torsion tibiale 4
A - Méthode de mesure sur os sec 4
B - Mesure clinique 6
C - Mesure pathologique 7
RETENTISSEMENT DE LA TORSION TIBIO-PERONIERE SUR LA STATIQUE DU MEMBRE INFERIEUR AU NIVEAU DU PIED 9
LA TORSION FEMORALE 10
A - Toutes modifications de l'antéversion retentiront à différents niveaux 10
B - Cliniquement, la mesure de l'antéversion peut s'effectuer de différentes manières 11
C - Radiologiquement la mesure de l'antéversion est délicate 11
ETUDE DE NOS OBSERVATIONS 14
Les malades opérés 14
Examen clinique 23
Examen de la hanche 23
Examen des pieds 23
Examen de la marche 23
Examen radiographique 24
L'INTERVENTION 25
ANALYSE DE NOS RESULTATS 26
La symptomatologie 27
L'examen clinique 27
Examen de la hanche 27
Examen des pieds 28
Examen du genou 28
ETUDE DE LA DEMARCHE 29
Examen radiographique 29
DISCUSSION 33
A - Etiologie de l'hypertorsion tibiale 33
B - Les limites physiologiques de la torsion tibiale externe 36
C - La symptomatologie 36
D - L'examen 37
E - La radiographie 38
F - Le traitement 39
CONCLUSIONS 41